

Research Article

***Comparison Of Leaf Extract Effectiveness Chromolaena Odorata And Povidone Iodine 10% Against Collagen Density In Incision Wound White Rat (Sprague Dawley)***

***Richarda Anggraini Binsasi<sup>1</sup>, Arley Sadra Telussa<sup>2</sup>, Efrisca M. Br. Damanik<sup>3</sup>***

*<sup>1</sup>Professional Medical Education Program, Faculty of Medicine and Veterinary Medicine, Universitas Nusa Cendana, Adisucipto, Penfui St., Kupang, NTT, 85001*

*<sup>2</sup>Surgical Department, Faculty of Medicine and Veterinary Medicine, Universitas Nusa Cendana, Adisucipto, Penfui St., Kupang, NTT, 85001*

*Department of Pathology and Anatomy, Faculty of Medicine and Veterinary Medicine, Universitas Nusa Cendana, Adisucipto, Penfui St., Kupang, NTT, 85001*

\* *Richarda Anggraini Binsasi*  
*[binsasiputry@gmail.com](mailto:binsasiputry@gmail.com)*

***Abstract***

***Background:*** *Wound is a discontinuity or damage in part of human tissue. The uses of traditional medicine for the treatment of wound were still commonly found in especially indonesia. One of the tradisional medicine is Cromolaena Odorata. Chromolaena odonarata may promote wound healing and also increases collagen expression. Povidone iodine was currently the standard treatment for wound and has an antiseptic effect.*

***Aim:*** *To understand the comparison of the effectivity of Chromolaena odonarata and Povione iodine 10% to collagen density in incision wound in white mice (Sprague dawley).*

***Method:*** *This is an experimental study with 4 groups which were the control group (P1) which was treated with Povidone iodine 10% and comparison group.*

***Method:*** *This is an experimental study with 4 groups which were the control group (P1) which was treated with Povidone iodine 10% and comparison group (P1,P2,P3) which was treated chromolaena odorata 10%,15% dan 20%. Collagen density was measured under the microscope using Nagaoka criteria. Data was analyzed using Kruskall Wallis analysis.*


***Results:*** *The result of this study was p value of  $p=0.609 (>0.05)$ .*

***Conclusion:*** *The use of Chromolaena odonarata leaf extract and povidone iodine 10% did not showed any significant difference of effectivity in prior to collagen density in incision wound in white mice from Sprague dawley strain.*

***Keywords:*** *Chromolaena odonarata extract, incision wound, collagen density, Nagaoka criteria.*

***How to Cite:***

*Binsasi R. A., TelussaA. S., Damanik E. M. Br. Comparison Of Leaf Extract Effectiveness Chromolaena Odorata And Povidone Iodine 10% Against Collagen Density In Incision Wound White Rat (Sprague Dawley). Cendana Medical Journal. 2023; 11(2): 316-323. DOI: <https://doi.org/10.35508/cmj.v11i2.13056>*

© 2022 The Authors. This work is licensed under a Creative Commons Attribution-NonCommercial 4.0 International License. 

Research Article

**Abstrak**

**Latar Belakang:** Luka merupakan hilangnya atau rusaknya sebagian jaringan tubuh. Masih sering didapatkan kecenderungan penggunaan obat tradisional untuk penanganan luka terutama di Indonesia. Salah satu dari tanaman tradisional tersebut yaitu *Chromolaena odorata*. *Chromolaena odorata* mempunyai efek terhadap penyembuhan luka dan dapat meningkatkan ekspresi kolagen. Povidone iodine yang menjadi standar perawatan luka dan mempunyai sifat antiseptik.

**Tujuan:** Mengetahui perbandingan efektivitas daun *Chromolaena odorata* dan Povidone iodine 10% terhadap kepadatan kolagen luka insisi tikus putih (*Sprague dawley*).

**Metode:** Penelitian ini bersifat eksperimental laboratorium dengan 4 kelompok yaitu kelompok kontrol (P1) diberi perawatan Povidone iodine 10%, kelompok pembanding (P1,P2,P3) yang diberi perawatan *Chromolaena odorata* 10%, 15% dan 20%. Pengamatan kepadatan kolagen secara mikroskopis menggunakan kriteria *Nagaoka*. Analisis data menggunakan uji *Kruskall Wallis*.

**Hasil:** Pada penelitian ini diperoleh hasil nilai  $p=0,609 (>0,05)$ .

**Kesimpulan:** Pemberian ekstrak daun *Chromolaena odorata* dan Povidone iodine 10% tidak menunjukkan perbedaan efektivitas yang signifikan terhadap kepadatan kolagen luka insisi tikus putih galur *Sprague dawley*.

**Kata kunci:** Ekstrak *Chromolaena odorata*, luka insisi, kepadatan kolagen, kriteria *Nagaoka*.

**Pendahuluan**

Luka merupakan hilangnya atau rusaknya sebagian jaringan tubuh.<sup>1</sup> Menurut Riskesdas tahun 2013, luka iris menempati urutan ketiga terbanyak dengan persentase 23,2%.<sup>2</sup> Masyarakat cenderung untuk melakukan pengobatan secara tradisional tanpa melalui resep dokter. Menurut survei sosial ekonomi nasional tahun 2001 sebanyak 57,7% penduduk Indonesia melakukan pengobatan sendiri tanpa bantuan medis, 31,2%.<sup>3</sup> Berdasarkan Riset Kesehatan Dasar Provinsi Nusa Tenggara Timur (2013), sebanyak 17,2% rumah tangga di NTT menyimpan obat untuk pengobatan mandiri dan didapatkan bahwa masyarakat pedesaan di NTT lebih banyak menggunakan obat tradisional dibandingkan di daerah perkotaan.<sup>4</sup>

Penggunaan obat tradisional dalam masyarakat dinilai lebih aman daripada obat

medis dikarenakan obat tradisional memiliki efek samping yang lebih kecil, mudah didapatkan dan memiliki harga terjangkau.<sup>5-7</sup> Namun, sering juga dijumpai ketidaktepatan penggunaan obat tradisional yang justru berakibat buruk bagi kesehatan, sehingga perlu dilakukan penelitian terdahulu terkait obat tradisional yang digunakan<sup>5-6</sup>. Salah satu tanaman obat tradisional yang sudah diteliti dan terbukti memiliki efek untuk penyembuhan luka adalah daun *Chromolaena odorata*.<sup>8</sup>

*Chromolaena odorata* (Kirinyuh) merupakan salah satu jenis tumbuhan dari family Asteraceae. Yang mengandung beberapa senyawa utama seperti tannin, flavonoid, saponin yang mempunyai aktivitas antimikroba dan antiseptik yang dapat membantu dalam penyembuhan luka.<sup>8</sup> Pada penelitian terdahulu tentang efek ekstrak *Chromolaena odorata* untuk

## Research Article

penyembuhan luka didapatkan bahwa aplikasi topikal ekstrak *Chromolaena odorata* dapat meningkatkan sintesis kolagen dan stabilisasi di area luka, sebagaimana dibuktikan dengan adanya peningkatan hidrokidiprolin dan kadar heksosamin dan ekspresi kolagen.<sup>9</sup> Tindakan pengobatan medis yang sering digunakan masyarakat dalam pengobatan luka yaitu menggunakan povidone iodine 10% yang memiliki sifat antiseptik untuk membunuh kuman ternyata ditemukan bahwa bahan antiseptik yang dimiliki oleh povidone iodine dapat dianggap benda asing oleh tubuh karena susunan dan komponennya yang berbeda dengan sel tubuh.<sup>10</sup>

Penggunaan povidone iodine 10% sudah menjadi standar dalam perawatan luka, namun dapat dianggap benda asing oleh tubuh,<sup>10,11</sup> daun *Chromolaena odorata* merupakan obat tradisional penyembuhan luka yang memiliki efek peningkatan sintesis kolagen tanpa efek toksik seperti pada povidone iodine 10%.<sup>12</sup> Oleh karena keunggulan tersebut, peneliti ingin mengetahui perbandingan efektivitas penyembuhan luka yang diterapi dengan ekstrak daun *Chromolaena odorata* dan povidone iodine 10% pada tingkat kepadatan kolagen luka insisi tikus putih galur *Sprague dawley*.

### Metode

Hewan yang digunakan adalah tikus putih galur *Sprague dawley* berjenis kelamin

jantan dengan berat 150-300 gram. Tanaman *Chromolaena odorata* diperoleh dari Kota Kupang yang sesuai standar yaitu daun *Chromolaena odorata* yang berwarna hijau segar dengan panjang daun 6,4-11,8 cm dan lebar 3,3-5,9 cm sebanyak 8. Pembuatan ekstrak *Chromolaena odorata* menggunakan metode maserasi dengan pelarut etanol 96%. Maserasi dilakukan selama lima hari dan dilanjutkan dengan proses remaserasi selama dua hari selanjutnya dilakukan evaporasi menggunakan rotary evaporator pada suhu 40°C dan menghasilkan ekstrak kental. Ekstrak yang diperoleh dilanjutkan dengan skrining fitokimia. Luka insisi dibuat menggunakan skalpel nomor 10 dengan panjang 2 cm dan kedalaman sampai subkutis pada bagian punggung. Perawatan luka dilakukan dua kali sehari selama 14 hari. Kelompok kontrol (P1) diberi perawatan Povidone Iodine 10%, kelompok perlakuan I (P2) diberi perawatan ekstrak *Chromolaena odorata* 10%, kelompok perlakuan II (P3) diberi perawatan dengan ekstrak *Chromolaena odorata* 15% dan kelompok perlakuan III (P4) diberi perawatan dengan ekstrak *Chromolaena odorata* 20%. Penilaian kepadatan kolagen secara mikroskopis menggunakan kriteria Nagaoka (Tabel 1).

Research Article

Tabel 1 Penilaian Kepadatan Kolagen berdasarkan Kriteria Nagaoka<sup>13</sup>

Parameter dan Deskripsi Derajat Pembentukan kolagen	Skor
Kepadatan kolagen lebih dari jaringan normal/lapangan pandang kecil mikroskop	3
Kepadatan kolagen sama dengan jaringan normal/lapangan pandang kecil mikroskop	2
Kepadatan kolagen kurang dari jaringan normal/lapangan pandang kecil mikroskop	1

Hasil

Hasil Ekstraksi

Sebanyak 2100 gram bubuk *Chromolaena odorata* direndam dengan etanol 96% selama lima hari pada suhu ruangan kemudian dilanjutkan dengan remaserasi selama dua hari dan kemudian dilakukan penyaringan. Filtrat yang diperoleh dievaporasi menggunakan rotary evaporator pada suhu 40°C hingga diperoleh ekstrak kental sebanyak 471,04 gram.

Hasil Uji Fitokimia

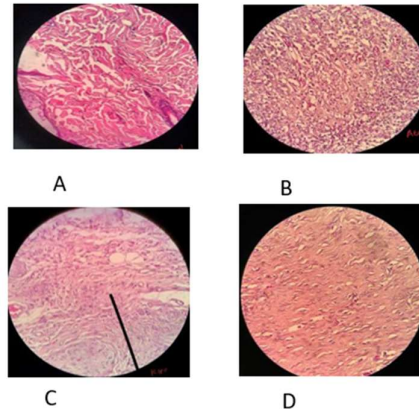
Pengujian fitokimia dibatasi hanya untuk metabolit sekunder golongan falvonoid, alkaloid, tanin, saponin, steroid dan triterpenoid. Hasil uji fitokimia ekstrak etanol pegagan ditunjukkan pada tabel 2.

Tabel 2. Hasil skrining fitokimia

Pemeriksaan	Pereaksi	Hasil	Keterangan
Flavonoid	logam Mg, HCl pekat	+++	Tampak warna merah bata
Alkaloid dengan reagen Meyer	reagen wagner	++	Ada endapan yang terbentuk
Tanin	FeCl3 1%	+++	Tampak warna hijau kehitaman
Saponin	HCl 1M	-	tidak terbentuk busa
Steroid	HCl pekat + H2SO4 pekat	+	Tampak sedikit warna hijau kebiruan
Triterpenoid	CH3COOH glasial, H2SO4 pekat	+	Tampak sedikit warna kemerahan

Hasil Pengamatan Kepadatan Kolagen secara Mikroskopis

Kepadatan kolagen berdasarkan penilaian kriteria nagaoka yaitu :



Gambar 1 Kepadatan Kolagen (A) Normal, (B) Skor 1, (C) Skor 2, (D) Skor 3

Hasil pengamatan kepadatan kolagen secara mikroskopis dapat dilihat pada tabel 3. Berdasarkan tabel 3 diketahui bahwa kelompok P1 (Povidone iodine 10%) memiliki nilai modulus kepadatan kolagen dengan skor 2, kelompok P2 (ekstrak *Chromolaena odorata* 10%) memiliki nilai modulus kepadatan kolagen dengan skor 3, kelompok P3 (ekstrak *Chromolaena odorata* 15%) memiliki nilai modulus kepadatan kolagen dengan skor 2 dan kelompok P4 (Ekstrak *Chromolaena odorata* 10%) memiliki nilai modulus kepadatan kolagen dengan skor 3. Dari gambaran tersebut, Povidone Iodine dan Ekstrak *Chromolaena odorata* memiliki efektivitas terhadap kepadatan kolagen karena memiliki rata-rata skor kepadatan kolagen sama

Research Article

dengan jaringan normal atau lebih dari jaringan normal. Sementara itu, dari gambaran rata-rata skor kepadatan kolagen pada kelompok Ekstrak *Chromolaena odorata* terlihat lebih tinggi dibandingkan dengan kelompok povidine iodine 10%.

Berdasarkan uji statistik Kruskal Wallis untuk kepadatan kolagen menunjukkan hasil yang tidak signifikan dengan nilai  $p = 0,609$  ( $p > 0,05$ ), ini menunjukkan bahwa pemberian ekstrak daun *Chromolaena odorata* dan Povidone iodine 10% tidak menunjukkan perbedaan efektivitas yang signifikan terhadap kepadatan kolagen luka insisi tikus putih galur *Sprague dawley*.

Tabel 3. Hasil Pengamatan Kepadatan Kolagen secara Mikroskopis

Kelompok Uji	Modus skor Kepadatan Kolagen	Rerata Kepadatan Kolagen $\pm$ SD	Skor Kolagen
P1	2	1,8667 $\pm$ 0,43200	
P2	3	2,1667 $\pm$ 0,77374	
P3	2	1,9333 $\pm$ 0,27325	
P4	3	2,2667 $\pm$ 0,65320	

Diskusi

Perbedaan efektivitas yang tidak bermakna ini menunjukkan bahwa Povidone iodine 10% dan ekstrak *Chromolaena odorata* memiliki efektivitas yang sama terhadap kepadatan kolagen (Tabel 3) karena memiliki rata-rata skor kepadatan kolagen sama dengan jaringan normal atau lebih dari jaringan normal. Hal dikarenakan pada povidone iodine 10% mempunyai sifat antiseptik (membunuh kuman) baik bakteri

gram positif maupun gram negatif,<sup>14,15</sup> sementara pada ekstrak *Chromolaena odorata* yang juga mengandung senyawa metabolit sekunder yaitu flavonoid sebagai antibakteri, tanin yang memiliki aktivitas antioksidan yang dapat menstabilkan radikal, senyawa terpenoid dan steroid terbukti memiliki aktivitas antimikroba dan kombinasi kandungan terpenoid dan alkaloid sebagai adstringen dan antimikroba, dimana semua kandungan ini dapat mempercepat penyembuhan luka yang akan mempengaruhi tampilan mikroskopisnya yaitu kepadatan kolagen.<sup>10,15</sup>

Perbedaan yang tidak bermakna ini dapat dipengaruhi juga oleh beberapa hal dalam penelitian ini diantaranya yaitu adanya infeksi. Dalam penelitian ini, dari keempat kelompok perlakuan ini didapatkan bahwa selama 14 hari perawatan luka ada beberapa hewan uji yang mengalami penyembuhan dan penutupan luka dan ada hewan uji lain didapatkan mengalami infeksi pada luka hingga hari ke 14 yang masih ditandai dengan adanya tanda-tanda inflamasi<sup>16</sup> Kejadian infeksi ini dapat disebabkan oleh berbagai faktor yang dapat mempengaruhi proses penyembuhan luka yaitu respon imun hewan uji yang dapat dipengaruhi oleh status gizi, kesehatan hewan uji ataupun adanya penyakit atau kelainan pada hewan uji, maupun prosedur dalam perawatan luka.<sup>16</sup> Dalam penelitian

Research Article

ini, faktor-faktor ini telah diminimalisirkan dengan berbagai prosedur.

Infeksi ini akan mempengaruhi kepadatan kolagen karena pada proses penyembuhan yang tidak terjadi secara normal ditemukan adanya gangguan pada matriks ekstraseluler, kegagalan pada tahap reepitelisasi, dan adanya fase inflamasi yang memanjang. Gangguan pada matriks ekstraseluler ini ditunjukkan dengan fibroblas yang diperoleh dari suatu luka kronis menunjukkan respon penurunan pada aplikasi eksogen faktor pertumbuhan seperti PDGF dan TGF. Pada luka kronis juga tampak ekspresi berlebihan dari molekul-molekul matriks ekstraseluler dikarenakan disfungsi dan disregulasi selular sehingga dapat menyebabkan gangguan migrasi sel, peningkatan degradasi faktor pertumbuhan, mencegah luka memasuki fase proliferasi dimana dalam fase ini terdapat proses kolagenesis yang keseluruhannya menyebabkan kegagalan proses penutupan luka.<sup>17</sup> Fase inflamasi yang memanjang membuat peningkatan dari enzim *metalloproteinase* (MMP), Ketika terjadi pemanjangan dari fase inflamasi, maka akan diikuti dengan peningkatan dari enzim MMP, dimana peningkatan yang berlebihan dari aktivitas enzim MMPs menyebabkan kerusakan protein structural dari matriks ekstraseluler, dimana diketahui bahwa salah satu komponen dari matriks ekstraseluler adalah kolagen.<sup>18,19</sup>

Hal lain yang juga mempengaruhi hasil ini yaitu bahwa dalam pengujian fitokimia didapatkan ketidakhadiran salah satu senyawa metabolit sekunder dalam ekstrak *Chromolaena odorata* yang juga memiliki peranan penting dalam proses penyembuhan luka terutama kepadatan kolagen yaitu saponin (Tabel 1). Perbedaan variasi kandungan senyawa metabolit sekunder ini kemungkinan disebabkan oleh genetik (bibit), lingkungan (perbedaan habitat, curah hujan, iklim, tempat tumbuh, jenis tanah dan jumlah unsur hara yang terkandung dalam tanah), rekayasa agronomi (perlakuan selama masa tumbuh), panen (waktu panen).<sup>20</sup>

Saponin memiliki pengaruh terhadap kepadatan kolagen dikarenakan kemampuannya sebagai pembersih dan antiseptik pada luka sehingga luka tidak mengalami infeksi berat. Saponin juga bersifat imunostimulan yang akan menstimulasi limfosit T yang akan mengaktifkan makrofag ke daerah luka untuk pertahanan terhadap infeksi. Keberadaan makrofag pada daerah luka akan akan menghasilkan faktor-faktor pertumbuhan salah satunya *Transforming Growth Factor Beta 1* (TGF-  $\beta$ 1) yang bekerja sebagai stimulator pembentukan matriks ekstra seluler, dimana salah satu komponen matriks ekstra seluler yaitu kolagen.<sup>10,21</sup>

Research Article

Berdasarkan pembahasan di atas, didapatkan bahwa daun *Chromolaena odorata* dan povidone iodine 10% terbukti memiliki efektivitas yang sama terhadap kepadatan kolagen, namun dalam penelitian ini hewan uji dengan perlakuan menggunakan *Chromolaena odorata* memiliki kecenderungan mengalami infeksi luka yang lebih besar yaitu sekitar 13 ekor hewan uji dibandingkan dengan Povidone Iodine 10% yaitu sebanyak satu ekor hewan uji. Oleh karena itu, dapat diketahui bahwa *Chromolaena odorata* tidak dapat menggantikan Povidone iodine 10% sebagai pengobatan standar dalam penyembuhan luka.

**Simpulan**

Pemberian ekstrak daun *Chromolaena odorata* dan Povidone iodine 10% tidak menunjukkan perbedaan efektivitas yang signifikan terhadap kepadatan kolagen luka insisi tikus putih galur *Sprague dawley*.

**Daftar Pustaka**

1. Putrianirma R, Triakoso N, Yunita MN, Yudaniayanti IS, Hamid IS, Fikri F. Efektivitas Ekstrak Daun Afrika (*Vernonia amygdalina*) Secara Topikal Untuk Reepitelisasi Penyembuhan Luka Insisi Pada Tikus Putih (*Rattus norvegicus*). J Med Vet. 2019;2(1):30.
2. Kemenkes Ri. 2013. Riset Kesehatan Dasar; RISKESDAS. Jakarta: Balitbang Kemenkes Ri
3. Lestari Dewi NK, Jamhari M, Isnainar. Kajian Pemanfaatan Tanaman Sebagai Obat Tradisional Di Desa Tolai

Kecamatan Torue Kabupaten Perigi Moutong. e-jip Biol.2017;5(2):94.

4. Kemenkes Ri. 2013. Riset Kesehatan Dasar; RISKESDAS Provinsi Nusa Tenggara Timur. Jakarta: Balitbang Kemenkes Ri
5. Ningsih IY. Studi Etnofarmasi Penggunaan Tumbuhan Obat Oleh Suku Tengger Di Kabupaten Lumajang Dan Malang, Jawa Timur. Pharmacy. 2016;13(01):10.
6. Sumayyah S, Salsabila N. Obat Tradisional : Antara Khasiat dan Efek Sampingnya. Farmasetika.com (Online). 2017;2(5):1.
7. Jennifer H, Saptutyningih E. Preferensi Individu Terhadap Pengobatan. 2015;16(April).
8. Arif Muchammad Z. Formulasi Sediaan Salep Ekstrak Etanol Daun Kirinyuh (*Chromolaena odorata* L.) Sebagai Penyembuhan Luka Terbuka Pada Kelinci.2016;2(2):2.
9. Vijayaraghavan K, Rajkumar J, Seyed MA. *Efficacy of Chromolaena odorata leaf extracts for the healing of rat excision wounds*. 2017;2017(10):565–78.2017
10. Cahya RW, Yudaniayanti IS, Wibawati PA, Yunita MN, Triakoso N, Saputro AL. Pengaruh Ekstrak Daun Sukun (*Artocarpus altilis*) Terhadap Kepadatan Kolagen dalam Proses Penyembuhan Luka Eksisi Tikus Putih (*Rattus norvegicus*). J Med Vet. 2019;3(1):25.
11. Islami SI, Munawir A, Astuti ISW. Efek Pemberian Membran Bakiko (Bayam-Kitosan- Kolagen) terhadap Jumlah Fibroblas pada Luka Bakar Derajat II. Hang tuah Med J [Internet]. 2018;15(2):93–111.
12. Vijayaraghavan K, Rajkumar J, Seyed MA. *Efficacy of Chromolaena odorata leaf extracts for the healing of rat excision wounds*. 2017;2017(10):565–78.2017
13. Abatan Monika L.I, Sasputra I Nyoman, Wungouw Herman P.L.Perbandingan

Research Article

- Efektivitas Pemberian Daun Binahong (*Anredera Cordifolia*) Dan Salep Gentamisin Terhadap Penyembuhan Luka Terbuka Kulit Tikus Putih (*Rattus norvegicus*) Galur *Sprague dawley*. Cendana Medical Journal. 2017. 11(2):193
14. Varma S, Prakash G, Malhotra P. *Prevention and Management of Infection*. Texttb Syst Vasc. 2015;407.
15. Rahmawati, I., Ns, S. K., & Kep, M. (2014). Perbedaan Efek Perawatan Luka Gerusan Daun Petai Cina (*Leucaena glauca*, Benth) dan povidone iodine 10% Dalam Mempercepat Penyembuhan Luka Bersih Pada Marmot (*Cavia porcellus*). 1, 227–234.
16. Cook, L., & Ousey, K. (2015). *Demystifying wound infection : Identification and management*. November 2015. <https://doi.org/10.12968/pnur.2011.22.11.CPD2>
17. Pratama, A. R., Wathoni, N., & Rusdiana, T. (2018). *Farmaka* Peranan faktor Pertumbuhan Terhadap Penyembuhan Luka Diabetes: Review *Farmaka*. 15, 43–53.
18. Mustik A. dkk (2014). Jurnal Veteriner Penurunan Kerusakan Jaringan Paru Terinfeksi Tuberkulosis oleh Ekstrak Pegagan Melalui Peningkatan Ekspresi Tissue Inhibitor of Matrix Metalloproteinase-1. *Kedokteran Hewan Indonesia*, 15(4).
19. Agung, I. G., & Pradnyani, S. (2017). *Tetrasiklin HCL gel 0,7 % meningkatkan jumlah sel fibroblas dan mempertebal ligamen periodontal pada sulkus gingiva tikus yang mengalami periodontitis*. 8(1), 14–18. <https://doi.org/10.1556/ism.v8i1.3>
20. Endarini, L. R. (2016). Farmakognisi dan Fitokimia. *Modul Bahan Ajar Cetak Farmasi*, 12.
21. Poernomo, H. (2018). The Effect of Moringa Leaf (*Moringa Oleifera*) Gel on The Bleeding Time and Collagen Density Of Gingival Incision Wound Healing In Marmot (*Cavia porcellus*). 34–39.