

Research Article

***"Kinabalu Ice Clasp": A Case Report on Composite Recycled Bone Graft as a Support for Bone Graft Vascularization – Reimplantation of Campanacci Grade III GCT in the Distal Tibia.***

"Kinabalu Ice Clasp": Laporan Kasus Tentang Cangkok Tulang Dengan Daur Ulang Komposit Sebagai Pendukung Vaskularisasi Cangkok Tulang – Reimplantasi GCT Campanacci III pada Tibia Distal

*Eyrique G<sup>1</sup>, Tee KK<sup>2</sup>, Chay GQ<sup>3</sup>, Aaron G Paul<sup>4</sup>, Adhi R<sup>5</sup>*

*Universitas Nusa Cendana*

\* *Eyrique Boay Heong Goh*  
eyrique.goh.boay.heong@gmail.com

---

**Abstract**

Giant Cell Tumor (GCT) of the bone is an aggressive benign bone lesion. The juxta-articular location of this tumor makes treatment challenging, particularly in Campanacci Grade III cases. We present a case of a patient with Campanacci Grade III GCT of the distal tibia who underwent limb salvage surgery using the "Kinabalu Ice Clasp" technique. The name is a portmanteau of "Kinabalu," an iconic mountain in the province, and the combination of a composite recycled bone graft using liquid nitrogen over a vascularized fibular graft (VFG). The patient initially presented with gradual ankle swelling causing significant pain. Prior to definitive surgery, biopsy results confirmed GCT of the distal tibia. Four doses of Denosumab were administered preoperatively to facilitate tumor consolidation. Subsequently, the patient underwent en-bloc resection of the distal tibia. The resulting defect was reconstructed using the tumor-involved bone, treated with liquid nitrogen to encase a transposed vascularized fibular graft. Reconstruction of Campanacci III lesions with VFG, reinforced by recycled bone graft, serves as an economical and efficient method to enhance union and provide physical protection to the VFG, while acting as an additional scaffold for neo-osteogenesis. This method may be applicable to suitable future cases. This report describes our surgical management and methodology regarding this technique.

**Introduction**

Biological reconstruction (BR) is the preferred method for limb salvage in malignant bone tumors among young patients with a favorable prognosis involving long bone extremities, particularly for diaphyseal or juxta-articular lesions requiring joint fusion. (1) While BR methods vary based on defect size and location, surgeon preference and creativity, institutional experience, and sociocultural/socioeconomic factors, the optimal method for BR remains controversial.

Starting with the use of "isolated vascularized fibular grafts" (VFG), biological methods have evolved alongside technological advancements. Combining a mechanically robust but biologically weak bone

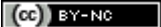
## Research Article

graft with a mechanically weak but biologically potent VFG is an "out-of-the-box" approach that is mechanically rational and complex. Combined techniques are applied using split cortical or cortico-cancellous shells to encase a VFG placed longitudinally within the medullary canal of the shell. This combination technique was also described in a study by Özger H et al. using large allograft shells—unsplit and inserted whole over a VFG—termed the "Frozen Hot Dog" technique, mimicking a sausage surrounded by a bun. (1) Cryodestruction with liquid nitrogen (LN) is a well-established bone recycling method, and the resulting frozen autograft (FA) shells offer several significant advantages for reconstruction. (2)

Although the *in vitro* and *in vivo* effects of LN treatment on tumor-bearing bone have been thoroughly studied for isolated FA use, the specific combination of FA with VFG—referred to here as the "Kinabalu Ice Clasp"—is a modification of the original "Frozen Hot Dog" technique. The name reflects the longitudinal splitting of the bone graft into two parts, which are then reclapsed over the VFG. As this was first performed in Kota Kinabalu, Sabah, Malaysia, it was named "Kinabalu." The purpose of this case report is to provide details on this modified technique, which, though not yet popularized, has yielded excellent oncological, radiological, and functional outcomes. This represents a safe and effective reconstructive tool for limb salvage in lower extremity tumors.

### How to Cite:

Eyrique G, Tee KK, Chay GQ, Paul AG, Adhi R. "Kinabalu Ice Clasp": A Case Report on Composite Recycled Bone Graft as a Support for Bone Graft Vascularization – Reimplantation of Campanacci Grade III GCT in the Distal Tibia. *Cendana Medical Journal (CMJ)*. 2026; 14(1):139-149. DOI:10.35508/cmj.v%vi%i.27293

© 2026 The Authors. This work is licensed under a Creative Commons Attribution-NonCommercial 4.0 International License. 

### Abstrak

Giant Cell Tumour (GCT) pada tulang adalah lesi tulang jinak yang agresif. Lokasi juxta-articular dari tumor ini membuat perawatannya menjadi hal yang sulit, terutama pada grade Campanacci III. Kami menyajikan kasus seorang pasien dengan GCT tibia distal grade Campanacci III yang telah menjalani operasi penyelamatan anggota tubuh menggunakan teknik "Kinabalu Ice Clasp". Nama ini merupakan gabungan dari "Kinabalu", sebuah gunung ikonik di provinsi ini, dengan kombinasi dari graft tulang komposit daur ulang yang menggunakan nitrogen cair di atas vaskularisasi graft fibula. Secara perlahan akan terjadi pembengkakan pada pergelangan kaki secara dan menyebabkan rasa sakit yang signifikan. Sebelum operasi definitif ini, hasil biopsi menunjukkan adanya Giant Cell Tumour (GCT) pada tibia distal. Empat dosis Denosumab diberikan sebelum operasi untuk memfasilitasi konsolidasi tumor. Selanjutnya, pasien menjalani reseksi en-bloc dari tibia distal. Defek tersebut direkonstruksi menggunakan tulang yang telah terinfeksi dan dirawat dengan

### Research Article

nitrogen cair untuk membungkus vaskularisasi graft fibula yang telah dipindahkan. Rekonstruksi pada lesi Campanacci III dengan vaskularisasi graft fibula, yang diperkuat dengan daur ulang graft tulang merupakan metode yang ekonomis dan efisien untuk meningkatkan penyatuan dan perlindungan fisik pada vaskularisasi graft fibula yang juga berfungsi sebagai perlindungan tambahan untuk penggabungan tulang baru. Metode ini dapat digunakan pada kasus lain yang sesuai di masa depan. Laporan ini menjelaskan manajemen dan metodologi bedah kami mengenai teknik ini.

Research Article

## PENDAHULUAN

Rekonstruksi biologis (RB) adalah metode pilihan untuk penyelamatan anggota tubuh pada tumor tulang ganas pada pasien muda dengan prognosis yang baik pada ekstremitas tulang panjang, terutama lesi di diaphysis atau lesi juxta-articular yang perlu dipasangkan dengan fusi sendi. (1) Sementara metode RB bervariasi tergantung pada ukuran dan lokasi defek, preferensi dan kreativitas dokter bedah, pengalaman institusi, serta faktor sosialbudaya/sosioekonomi, tetapi metode optimal untuk RB tetap kontroversial.

Dimulai dengan penggunaan "graft fibula vaskular yang terisolasi" (VFG), metode biologis ini telah berkembang mengikuti kemajuan teknologi. Menggabungkan graft tulang yang kuat secara mekanis tetapi lemah secara biologis dengan VFG yang lemah secara mekanis tetapi kuat secara biologis adalah pendekatan "diluar dari kebiasaan" dan secara mekanis cukup rasional dan kompleks. Teknik kombinasi diterapkan menggunakan cangkang kortikal atau kortiko-kanselosa yang dibelah untuk membungkus VFG yang diletakkan secara membujur di dalam kanal meduler cangkang. Teknik kombinasi ini juga dijelaskan dalam penelitian Özger H et al dengan cangkang alograft besar – tidak dibelah dan dimasukkan secara keseluruhan di atas VFG yang dinamakan teknik "Frozen Hot Dog" yang meniru sosis yang dikelilingi oleh roti. (1) Cryodestruction dengan nitrogen cair

(LN) adalah metode daur ulang tulang yang telah mumpuni dan cangkang autograft beku (FA) yang dihasilkan menawarkan beberapa keuntungan penting untuk rekonstruksi. (2) Meskipun efek in vitro dan in vivo dari perlakuan LN pada tulang yang mengandung tumor telah dipelajari secara menyeluruh untuk penggunaan FA yang terisolasi, kombinasi spesifik FA dengan FVFG, yang dinamakan sebagai metode "frozen hotdog" – karena teknik ini adalah modifikasi dari teknik "Frozen Hotdog" yang sebenarnya, dengan penamaan yang menarik "Kinabalu Ice clasp" dalam kasus ini adalah karena graft tulang dibelah longitudinal menjadi dua untuk kemudian disatukan kembali di atas VFG dan karena ini pertama kali dilakukan di Kota Kinabalu, Sabah Malaysia, maka dinamakan "Kinabalu". Tujuan laporan kasus ini adalah untuk memberikan detail tentang modifikasi teknik awal yang telah ada tetapi belum dipopulerkan atau dipraktikkan namun menghasilkan hasil onkologi pasien yang baik. Sebuah alat rekonstruksi yang aman dan efektif untuk penyelamatan anggota tubuh pada tumor ganas ekstremitas bawah terkait dengan hasil radiologis, fungsional, dan onkologi.

## LAPORAN KASUS

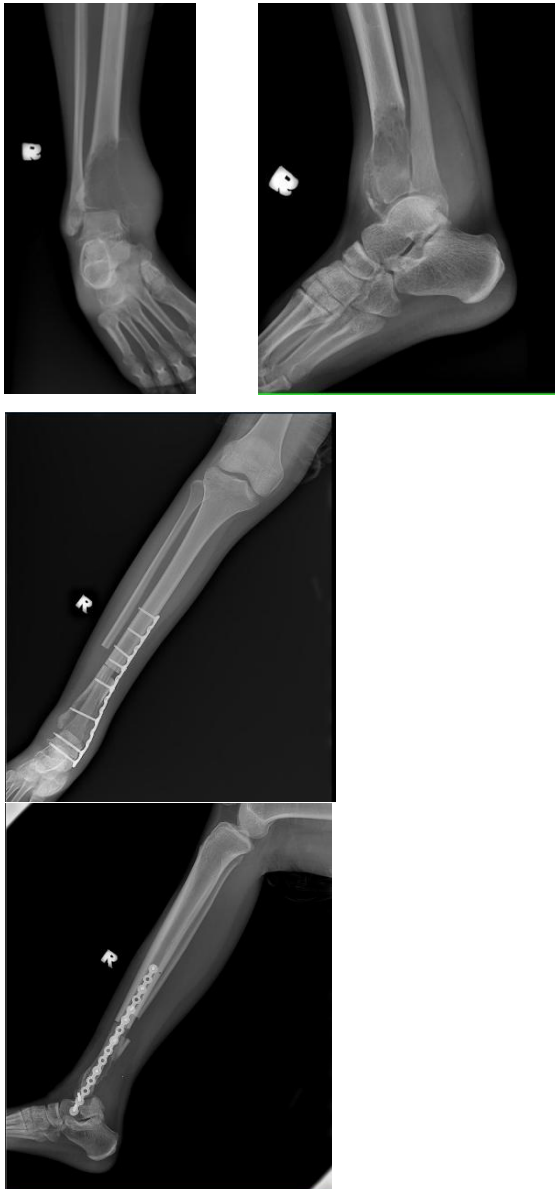Pasien adalah seorang wanita berusia 22 tahun yang mengalami pembengkakan tiba-tiba di pergelangan kaki kanan selama 3 bulan, yang secara bertahap memberat dan disertai rasa

**Research Article**

sakit saat bergerak. Pada pemeriksaan fisik,  
terdapat massa yang terasa keras di atas

Research Article

pergelangan kaki kanan. Radiografi pergelangan kaki kanan menunjukkan lesi lytic, ekspansif pada tibia distal dengan ekstensi jaringan lunak. MRI dilakukan dan biopsi diambil yang mengonfirmasi diagnosis Giant Cell Tumour pada tulang tibia.



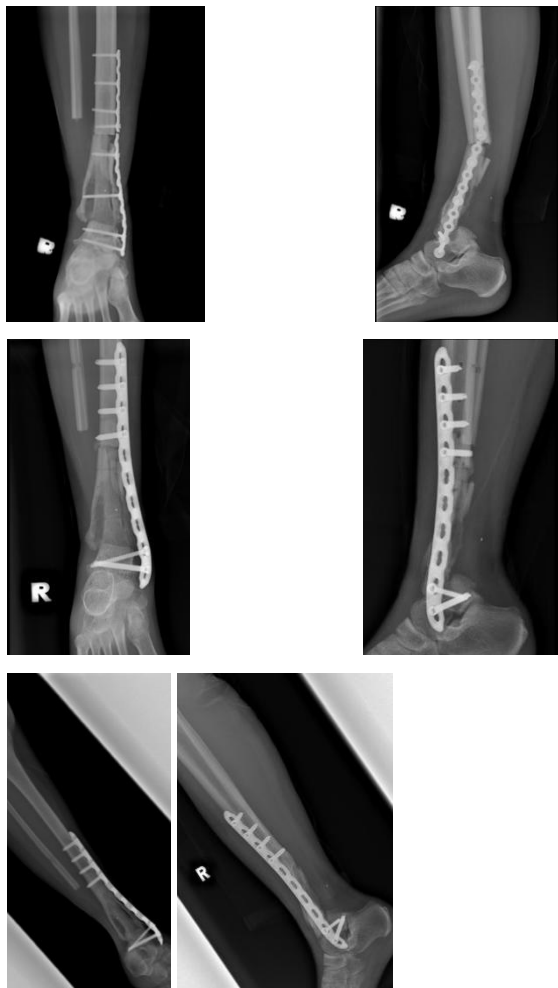
**Gambar 1:** Radiografi pergelangan kaki kanan saat presentasi dalam a) tampak AP & b) tampak lateral saat presentasi dan radiografi

gambar pasca operasi c) dalam tampak AP dan d) tampak lateral.

Setelah 3 siklus infusi IV pamidronat 90mg/2 jam dan 4 dosis SC denosumab 120mg pada hari ke-1, 8, 15, dan 28, pasien kemudian menjalani reseksi tibia distal, rekonstruksi dengan graft fibula vaskularisasi ipsilateral dan autograft tulang daur ulang biologis dengan nitrogen cair. Pasien dipulangkan dengan kruk & tidak memikul beban dan dengan aircast.

Tiga bulan pasca operasi, pasien terbangun dan memperhatikan asimetri kaki kanan dan tidak stabil tanpa riwayat jatuh atau trauma yang signifikan pada kaki. X-ray menunjukkan fraktur graft fibula pada persimpangan graft tibia fibula dan rekonstruksi LCP (Locking Compression Plate) yang patah pada tingkat yang sama.

Research Article

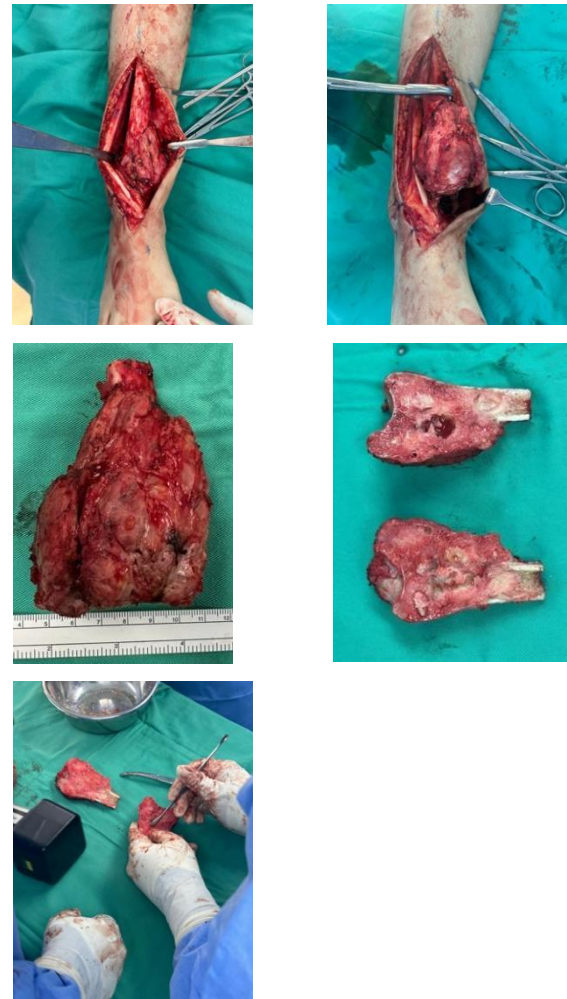

**Gambar 2:** Radiografi 3 bulan pasca operasi menunjukkan kegagalan implan dan fraktur graft fibula a) dalam tampak AP dan b) dalam tampak lateral. Operasi revisi dilakukan: radiografi pasca revisi dengan c) dalam tampak AP dan d) dalam tampak lateral. Radiografi kaki kanan pada 1 tahun 3 bulan pasca penempatan ulang tibia e) dalam tampak AP dan f) dalam tampak lateral.

Operasi revisi dilakukan, pelat yang patah diangkat dan penempatan ulang tibia dilakukan dengan LCP lebar. Pasien pulih dari operasi dengan baik tanpa komplikasi lebih lanjut. Setelah 1 tahun 3 bulan, pasien dapat

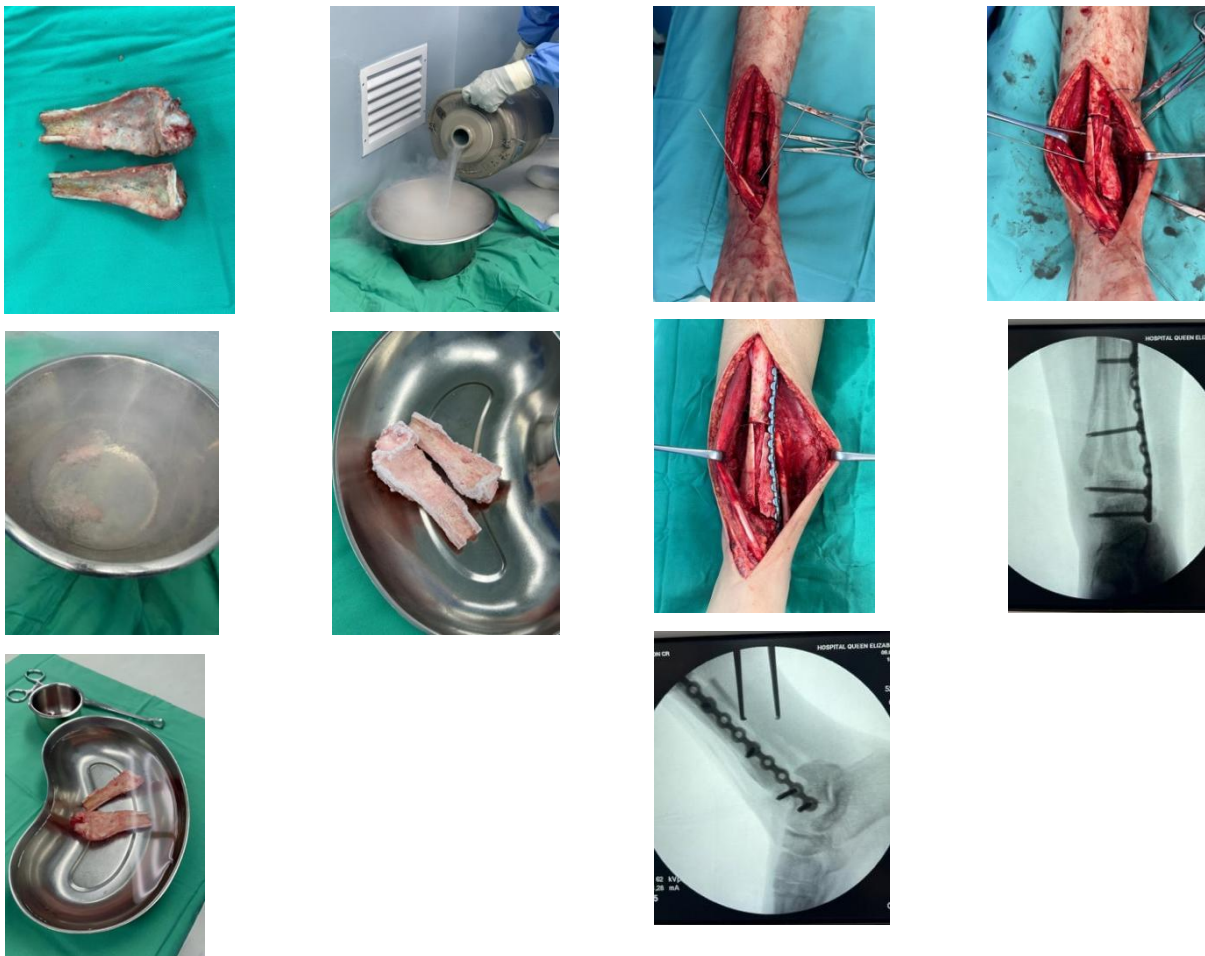
memikul beban penuh dengan gaya berjalan normal dan x-ray menunjukkan penyatuan tibia dan graft fibula.

**TEKNIK BEDAH**



**Gambar 3:** a) Insisi depan kaki dilakukan untuk mengekspos tibia distal kanan. b) Tumor diangkat meninggalkan area kosong tulang di tibia distal. c) Tumor yang diangkat dari tibia distal. d) Tumor dibelah menjadi dua untuk mengekspos material tumor. e) Material tumor dikeruk meninggalkan hanya cangkang kortikal tulang.

Research Article



**Gambar 4:** a) Tulang tumor yang dibelah menjadi dua setelah curettage. b) Nitrogen cair dipindahkan dari flask sesuai protokol. c) Tulang dicelupkan ke dalam nitrogen cair selama 20 menit. d) Tulang kemudian dikeluarkan dari nitrogen cair untuk dicairkan selama 15 menit. e) Tulang selanjutnya dicelupkan ke dalam saline normal pada suhu kamar selama 15 menit.

**Gambar 5:** a) Graft fibula vaskularisasi ipsilateral tanpa anastomosis. b) Tulang daur ulang setelah dirawat nitrogen cair dipotong dan dibungkus di sekitar graft fibula vaskularisasi tanpa adanya tekanan pada titik pembuluh darah. c) Pelat penguncian diletakkan dan diperbaiki di atas graft dan diberpegangan erat (clasp). d) Gambar intraoperatif dengan penganda gambar dari tibia distal kanan dalam tampak AP dan e) dalam tampak lateral.

Luka ditutup secara primer setelah irigasi, dibungkus & dibalut dan ditutup dengan slab plaster. Luka diperiksa setelah 3 hari dan jahitan diangkat setelah 2 minggu.

Research Article

**DISKUSI**

Pada tumor kompleks di ekstremitas bawah, menyelamatkan ekstremitas adalah tujuan utama jika hasil akhirnya secara fungsional lebih baik daripada hasil yang dicapai setelah amputasi dan pemasangan prosthesis. Prosedur tunggal dengan tingkat keberhasilan tinggi akan lebih disukai jika mereka dapat menghasilkan hasil fungsional yang baik. Mengelola defek besar pada tibia distal yang melibatkan permukaan artikular akan menjadi sebuah tantangan, dan memang ada beberapa opsi yang lainnya. Secara teknis, defek dekat sendi yang mendekati pergelangan kaki dapat menyebabkan kekakuan pergelangan kaki yang memengaruhi gaya berjalan.

Graft tulang vaskular menyediakan tulang yang baik dengan kapasitas osteogenik yang kuat dan potensi penyatuan yang tinggi. (3) Namun, ketika graft fibula vaskular digunakan untuk merekonstruksi defek tibia distal, seringkali ada banyak masalah. Pertama, perbedaan ukuran antara tulang tibia yang besar dan tulang donor yang ramping. (3) Ketika fibula digunakan untuk defek sepertiga distal tibia, dan ada kontak yang buruk antara tulang inang dan tulang donor, dimana perlunya fusi pergelangan kaki - yang memengaruhi peluang penyatuan. Untuk rekonstruksi defek tibia, satu fibula akan memberikan stabilitas mekanis yang memadai pada ekstremitas bawah sambil merekonstruksi sebagai cangkang di atas graft ini sebagai komposit untuk osteo-konduksi. Graft fibula

telah menunjukkan bahwa itu tidak cukup kuat untuk memikul beban awal atau berjalan, dan ada peluang tinggi terjadinya fraktur - dalam kasus ini. (3) Oleh karena itu, menunda memikul beban dan melindungi kaki dengan aircast atau ortosis sangat penting untuk mencegah komplikasi fraktur.

Dalam studi Errani C et al, komplikasi seperti fraktur alograft dan infeksi terlihat, namun hasil fungsional yang baik hingga sangat baik terlihat dalam 91% kasus mereka. (4) Momeni et al menjelaskan teknik "Hemi-Capanna"— membelah alograft secara longitudinal menjadi dua untuk memberikan lebih banyak ruang untuk hipertrofi fibula vaskular - dalam merekonstruksi defek tibial hingga 13 cm, dengan hasil yang baik – teknik serupa yang diterapkan oleh institusi kami dalam kasus ini tetapi dengan autograft daur ulang alih-alih alograft. (5)

Dengan prosedur yang sangat luas, komplikasi cukup sering terjadi. Diseksi yang luas dan operasi pada jaringan setelah trauma besar meningkatkan kemungkinan infeksi. Oleh karena itu, infeksi adalah hambatan utama dalam mencapai hasil yang sukses dalam kasus seperti itu. (3). Teknik rekonstruksi sangat rumit dan memerlukan perencanaan yang teliti serta tim gabungan dari ahli bedah plastik dan ortopedi – meskipun dalam kasus ini hanya dilakukan oleh tim onkologi ortopedi yang memiliki pengalaman di bidang ini – karena ini adalah graft pedikled vaskular ipsilateral tanpa mikrosurgery. Jika graft fibula bebas

## Research Article

digunakan sebagai pengganti dengan kebutuhan anastomosis mikrosurgis, tim bedah plastik akan dilibatkan. Mengenai anastomosis pembuluh dan penutup jaringan lunak, dibutuhkan pengalaman yang cukup untuk mencapai hasil yang baik. (3)

### LIMITASI KASUS

Pembatasan utama artikel ini adalah bahwa sifat dan hasilnya hanya berdasarkan laporan kasus tunggal. Teknik yang kami deskripsikan memerlukan banyak keahlian teknis dan mungkin tidak mudah direplikasi. Karena ini adalah kasus percontohan dari penggabungan autograft daur ulang melalui perlakuan nitrogen cair dengan graft tulang vaskular yang dijelaskan sebagai teknik Capanna dengan modifikasi membelah graft secara longitudinal untuk membungkus fibula sebagai graft komposit.

### KESIMPULAN

Kasus kami menunjukkan bahwa dengan menggabungkan autograft daur ulang yang dirawat dengan nitrogen cair, yang meningkatkan stabilitas, dan vaskularisasi fibula, yang secara biologis meningkat, teknik modifikasi Capanna adalah prosedur tunggal yang berguna yang menghasilkan hasil fungsional yang baik dalam kasus defek tulang segmen panjang tibia distal pasca reseksi tumor. Mempercepat peluang penyatuan tulang, mobilisasi dini, dan hasil yang lebih baik, teknik ini adalah pilihan perawatan yang

kami pilih dalam mengelola reseksi kompleks tersebut.

### REFERENSI

1. Özger H, Alpan B, Eralp L, Valiyev N, Sungur M, Aycan OE, Salduz A. Is liquid nitrogen recycled bone and vascular fibula combination the biological reconstruction of choice in lower extremity long bone tumor-related defects? *J Surg Oncol*. 2023 Oct;128(5):902-915. doi: 10.1002/jso.27385. Epub 2023 Jul 10. PMID: 37428092.
2. Ana Cecilia Belzarena, James L. Cook, Does liquid nitrogen recycled autograft for treatment of bone sarcoma impact local recurrence rate? A systematic review, *Journal of Bone Oncology*, Volume 48, 2024, 100628, ISSN 2212-1374, <https://doi.org/10.1016/j.jbo.2024.100628>. (<https://www.sciencedirect.com/science/article/pii/S2212137424001088>)
3. Jayaramaraju D, Venkataramani H, Rajasekaran RB, Agraharam D, Sabapathy SR, Rajasekaran S. Modified Capanna's Technique (Vascularized Free Fibula Combined with Allograft) as a Single-Stage Procedure in Post-traumatic Long-Segment Defects of the Lower End of the Femur: Outcome Analysis of a Series of 19 Patients with an Average Gap of 14 cm. *Indian J Plast Surg*. 2019 Sep;52(3):296-303. doi: 10.1055/s-0039-3400672. Epub 2019 Dec 26. PMID: 31908367; PMCID: PMC6938445.
4. Errani, C., Ceruso, M., Donati, D.M. *et al.* Microsurgical reconstruction with

Research Article

vascularized fibula and massive bone allograft

for bone tumors. *Eur J Orthop Surg*

*Traumatol* **29**, 307–311 (2019).

<https://doi.org/10.1007/s00590-018-2360-2>

5. Momeni, Arash MD<sup>\*</sup>; Weber, Kristy L.

MD<sup>†</sup>; Kovach, Stephen J. MD<sup>‡</sup>. A

Modification of an Established Method of

Intercalary Extremity Bone Defect

Reconstruction: The “Hemi-Capanna”

Technique. *Annals of Plastic Surgery* 81(2):p

240-243, August 2018. | DOI:

10.1097/SAP.0000000000001554