

PENGARUH EKSTRAK DAUN *C.ODORATA* TERHADAP PROSES KESEMBUHAN LUKA INSISI PADA TIKUS *SPRAGUE-DAWLEY*

(*Effect Of Extract Chromolaena Odorata On The Healing Of Incision Wound In Sprague
Dawley Rats*)

Ni Sri Yuliani¹ dan Viktor Lenda²

¹ Program Studi Kesehatan Hewan, Politani Kupang,
Jln. Prof. DR. Herman Yohanes, Penfui Kupang
Email: nisriyuliani@gmail.com

² Program Studi Kesehatan Hewan, Politani Kupang,
Jln. Prof. DR. Herman Yohanes, Penfui Kupang
Email: viktor.lenda@yahoo.com

ABSTRACT

Chromolaena odorata (kirinyu/sufmuti) is a species of weed which utilized as traditional medicine especially for wound healing. This research was conducted to study the histological effect of *C.odorata* leaf extract to healing process of incision wound in *Sprague-Dawley* rats. A total of 45 males - 6 weeks-of *Sprague Dawley* rats at 150-200g body weight were utilized in this study. Those rats were divided into five groups, basis ointment, Betadine 10%, *C.odorata* 5%, *C.odorata* 10%, and *C.odorata* 20%. All groups of rats were given a 3 cm long linear incision at dermal depth on the backs. The extract and medication were topically applied once a day for ten days. 3 rats of each group were euthanized in day 2, 6, and 10 after incision. Subsequently, skin tissue was obtained and fixated in 10% buffer formalin for Hematoeïxylin - Eosin staining. The measured variables were wound healing both macroscopical and microscopical figures from day 0 to day 10 after incision. Data were analyzed descriptively. Microscopic observation showed that various concentrations of *C.odorata* extracts affected wound healing process. *C.odorata* Extract is allegedly able to stimulate wound healing by increasing fibroblasts for re-epithelization.

Keywords: Sprague Dawley, wound healing, Chromolaena odorata

PENDAHULUAN

Chromolaena odorata merupakan tanaman gulma yang dimanfaatkan masyarakat sebagai obat khususnya kesembuhan luka. Kandungan senyawa aktif flavonoid, saponin, tanin, phytat, dan glikosida sianogenik yang terdapat dalam tanaman tersebut digunakan untuk kesembuhan luka

secara *in vitro*. Kesembuhan luka merupakan hasil dari serangkaian proses yang saling terkait, dinamis, yang mencakup koagulasi, inflamasi, deposisi dan diferensiasi matriks ekstraseluler, mediator terlarut, sel darah, epitelialisasi, kontraksi dan remodeling. Proses

perbaikan jaringan dapat diurutkan ke dalam tiga fase yakni hemostasis/inflamasi, proliferasi dan *remodeling* (Robson *et al.*, 2001).

Beberapa penelitian kesembuhan luka yang menggunakan ekstrak *C.odorata* telah dilakukan secara *in vitro* oleh Thang *et al.*, (1998 dan 2001), melaporkan bahwa ekstrak *C.odorata* memiliki aktivitas terhadap peningkatan proliferasi fibroblas. Eupolin *ointment* (ekstrak etanol *C.odorata*) memacu proliferasi keratinosit pada *human epidermal keratinocyte* dengan konsentrasi rendah (0,1–5 µg/ml).

METODE PENELITIAN

Bahan dan alat yang digunakan adalah anestetika ketamin, PBS, acetone, *formalin buffer* 10% (Patologi Anatomi KU, UGM), metanol, alkohol 70% (teknis), betadin cair dan satu set bahan pewarnaan Hematoksin-Eosin (Merck, Germany). Bahan formulasi ekstrak yakni vaselin, povidone dan iodine kristal, PEG 6000, parafin cair dan cetylalkohol (kualitas farmasetika) diperoleh dari laboratorium Farmasetika, Biologi Farmasi, UGM. Peralatan yang mendukung adalah satu set alat bedah, tabung untuk penampung organ, mikroskop binokuler, *staining* jaringan, lemari pendingin, timbangan, oven, *Rotary Evaporator*, penangas, homogenizer, pot penampung ekstrak, dan pot salep.

Pengumpulan bahan dan ekstraksi

Penelitian berlangsung pada bulan Januari sampai Mei 2011 di Laboratorium Fitokimia, Fakultas Farmasi dan Unit Pra-Klinik dan Pengembangan Hewan

Panda dan Ghosh (2010), melaporkan formulasi topikal *C.odorata* dalam bentuk *ointment* dan *gel* ekstrak *C.odorata* berefek terhadap kesembuhan luka eksisi pada tikus. Namun demikian pengaruh aktivitas biologis dari ekstrak daun *C.odorata* terhadap kesembuhan luka insisi secara *in vivo* belum pernah dilaporkan. Tujuan dari penelitian ini adalah untuk mengetahui gambaran histologi dari pengaruh ekstrak daun *C.odorata* dalam berbagai konsentrasi terhadap proses kesembuhan luka insisi pada tikus *Sprague-Dawley*.

Percobaan, LPPT UGM. Ekstrak dibuat dari daun *C.odorata*, diambil dari Pulau Timor (NTT), dideterminasi di Taksonomi Biologi Botani, Fakultas Biologi, UGM dan diekstraksi dengan etanol 96% selama tiga hari. Hasil ekstraksi dibuat dalam tiga konsentrasi yang berbeda untuk diaplikasikan ketikus. Hewan coba yang digunakan adalah tikus *Sprague Dawley* jantan, diperoleh dari Unit Pemeliharaan Hewan Percobaan UGM, kemudian diadaptasikan selama satu minggu. Selama percobaan, tikus ditempatkan pada kandang invidu dan diberi pakan AD-II dan minum secara *ad libitum*.

Pelaksanaan uji *in vivo* penyembuhan luka

Sebanyak 45 ekor tikus *Sprague Dawley* jantan, berumur 6 minggu dengan berat badan 150-200g, dibagi menjadi 5 kelompok masing-masing 9 ekor. Tikus semua kelompok dibius dengan ketamin kemudian dibuat insisi linier dengan

kedalaman sampai dermis di daerah punggung dan panjang insisi 3cm. Kelompok (K) 1 diberi basis salep, K2 betadin 10%, K3 ekstrak *C.odorata* konsentrasi 5%, K4 ekstrak *C.odorata* 10%, K5 ekstrak *C.odorata* 20%. Ekstrak dan obat diberikan secara topikal sebanyak 100 mg sekali/hari selama 10 hari. Tikus dietanasi pada hari ke-2, 6, dan 10 setelah

insisi sebanyak 3 ekor per kelompok. Jaringan kulit diambil, selanjutnya difiksasi dalam formalin buffer 10% untuk pewarnaan HE (haemotixylin eosin). Variabel yang diamati adalah kesembuhan luka secara makroskopis hari ke-0 sampai hari ke-10 setelah insisi. Data mikroskopis yang diperoleh dianalisis secara deskriptif

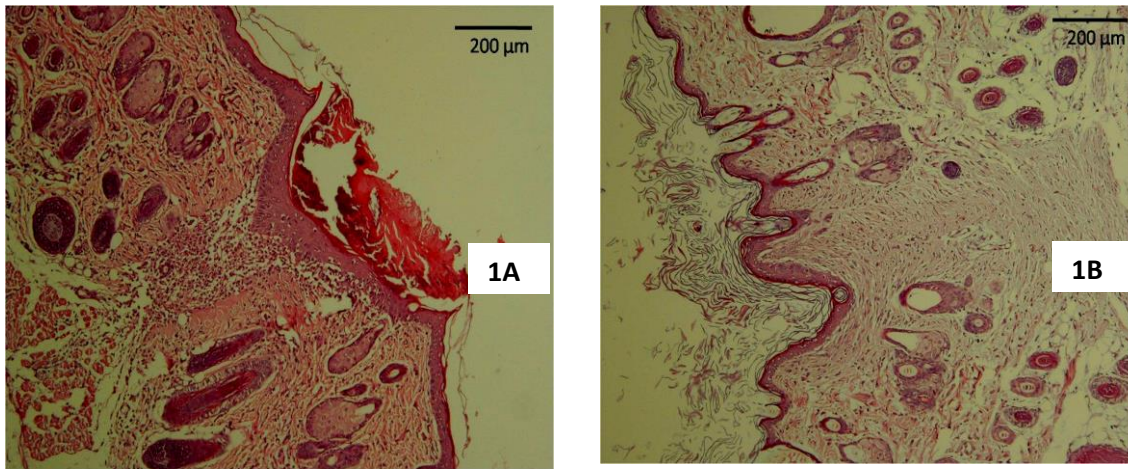
HASIL DAN PEMBAHASAN

Pada studi ini waktu pengamatan hari ke-2 setelah insisi menunjukkan kondisi luka dalam fase peradangan, tampak adanya infiltrasi netrofil dan makrofag (Gambar 1A). Sel pada lapisan basal epidermis sudah mulai berdiferensiasi.

Pengamatan kesembuhan yang dilakukan pada hari ke-6 setelah insisi ditandai oleh adanya bentukan jaringan granulasi, peningkatan jumlah fibroblas dan keratinosit serta sel radang jumlahnya semakin menurun. Reepitelialisasi sudah semakin sempurna dan epidermis terlihat menutup. Jaringan granulasi terbentuk saat memasuki fase proliferasi. Jaringan granulasi merupakan kombinasi dari elemen seluler termasuk *fibroblast* dan sel inflamasi, yang bersamaan dengan timbulnya kapiler baru tertanam dalam jaringan longgar ekstra seluler dari matriks kolagen, fibronektin dan asam hialuronik

(Regan dan Barbul, 1994). Fibroblas merupakan jaringan konektif yang bertanggung jawab untuk deposisi kolagen yang dibutuhkan dalam proses perbaikan jaringan luka (Diegelman *et al.*, 2004).

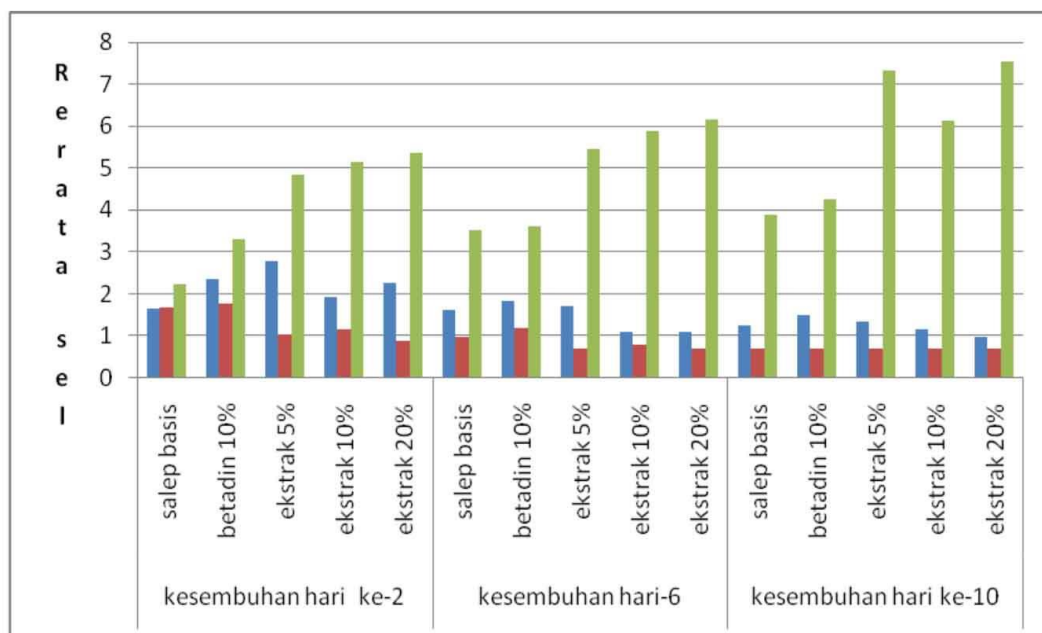
Pengamatan yang dilakukan pada hari ke-10 setelah insisi merupakan waktu terjadinya proses pematangan. Reepitelialisasi sudah sempurna (Gambar 1B). Fase pematangan ini berlangsung dari hari ke-7 sampai dengan 1 tahun. Menurut Gal *et al.*, (2008) menyatakan bahwa pada 2 hari setelah pembedahan adalah waktu untuk mengamati reaksi inflamasi dan dimulainya proses reepitelialisasi. Enam hari setelah pembedahan adalah waktu untuk mengamati fase proliferasi dan proses reepitelialisasi. Terakhir pada hari ke-14 setelah pembedahan untuk mengevaluasi pembentukan *scar* dan fase pematangan.



Ket: Gambar 1A Foto mikrograf kulit tikus 2 hari setelah insisi daerah dermis ditemukan adanya infiltrasi sel radang makrofag, neutrofil, dan fibroblas, Gambar 1B kulit tikus 10 hari setelah insisi pada lapisan dermis tampak fibroblas arah vertikal dan horisontal dengan luka (pewarnaan HE, pembesaran 100x).

Pada pewarnaan HE tidak ada perbedaan pengaruh ekstrak terhadap rerata netrofil dan makrofag ($P>0,05$) namun rerata netrofil dan makrofag lebih tinggi pada hari ke-2, dan menurun hari

pada ke-6 sampai ke-10. Pengaruh ekstrak terhadap rerata fibroblas berbeda bermakna dibanding basis salep dan rerata sel cenderung meningkat sampai hari ke-10 (Gambar 2).



Ket: biru (sel makrofag), merah (sel netrofil), hijau (sel fibroblas)

Gambar 2. Rerata makrofag, netrofil dan fibroblas pada pewarnaan HE

Proses penyembuhan luka merupakan rangkaian peristiwa kompleks yang dimulai dengan cedera/luka dan dapat berlangsung dalam waktu pendek sampai berbulan-bulan atau bertahun-tahun tergantung pada tipe luka dan organ atau jaringan yang luka (Regan dan Barbul, 1994). Seluruh proses yang dinamis, dapat dibagi menjadi tiga fase yakni fase inflamasi, fase proliferasi dan fase remodeling (Singer dan Clark, 1999).

Proses kesembuhan dalam penelitian ini, secara makroskopis terlihat pada semua kelompok dimulai adanya hemostasis, terbentuknya *scab* dan luka sudah menutup sempurna pada hari ke-4 setelah insisi. Menurut Alimohammad *et al.*, (2009), pemberian HESA-A 10% untuk kesembuhan luka insisi pada tikus berlangsung selama 14 hari. Tikus yang diberikan topikal krim phenytoin 1% waktu kesembuhannya selama 14 hari (Jarrahi dan Vafaei, 2004). *Eupatorium odoratum* (*C.odorata*) dengan konsentrasi pemberian 10% dilaporkan dapat menyembuhkan luka eksisi dibanding pada kelompok kontrol. Fitokonstituen yang terdapat pada *E. odoratum* seperti steroid, triterpene, alkaloid dan flavonoid diduga mampu mempercepat proses kesembuhan luka eksisi (Panda dan Ghosh, 2010).

Secara umum proses kesembuhan diawali oleh fase inflamasi yang berlangsung selama kurang lebih 2-4 hari dan merupakan sebuah respon dari jaringan terhadap adanya kerusakan/luka. Saat munculnya fase inflamasi sel yang

berperan adalah makrofag dan neutrofil. Neutrophil segera keluar dari pembuluh darah dan meningkat jumlahnya pada 24 – 48 jam (Regan dan Barbul, 1994), selanjutnya menurun pada hari ke-3 yang digantikan oleh makrofag. Makrofag dan neutrophil memiliki fungsi dalam pencegahan infeksi dengan cara memfagositosis mikroorganisme yang masuk ke daerah luka. Ketiadaan infeksi pada daerah luka, leukosit polimorfonuklear relatif tidak lama waktunya dan jumlahnya semakin menurun secara cepat setelah hari ketiga (Regan dan Barbul, 1994). Kehadiran makrofag dalam waktu 48-96 jam setelah kelukaan dan mencapai puncak sekitar hari ke tiga serta merupakan penanda bahwa fase inflamasi akan mendekati akhir dan dimulai dengan fase proliferasi (Diegelmann *et al.*, 2004). Pada studi ini waktu pengamatan hari ke-2 setelah insisi menunjukkan kondisi luka dalam fase peradangan.

Fase berikutnya adalah proliferasi atau migrasi. Sel-sel yang berperan adalah makrofag, limfosit, fibroblas dan sel endotel. Makrofag memiliki masa hidup yang lebih lama dibandingkan dengan leukosit polimorfonuklear dan tetap ada sampai proses penyembuhan berjalan sempurna. Selanjutnya diikuti oleh munculnya sel limfosit di daerah luka yang muncul secara signifikan pada hari ke lima pasca luka. Pengamatan kesembuhan yang dilakukan pada hari ke-6 setelah insisi ditandai oleh peningkatan jumlah fibroblas

dan keratinosit. Pada periode ini proses proliferasi sedang berlangsung sehingga kesembuhan luka akan semakin cepat. Jaringan granulasi terbentuk saat memasuki fase proliferasi. Jaringan granulasi merupakan kombinasi dari elemen seluler termasuk *fibroblast* dan sel inflamasi, yang bersamaan dengan timbulnya kapiler baru tertanam dalam jaringan longgar ekstra seluler dari matriks kolagen, fibronektin dan asam hialuronik (Regan dan Barbul, 1994). Fibroblas merupakan jaringan konektif yang bertanggung jawab untuk deposisi kolagen yang dibutuhkan dalam proses perbaikan jaringan luka (Diegelman *et al.*, 2004).

Pengamatan yang dilakukan pada hari ke-10 setelah insisi merupakan waktu terjadinya proses pematangan. Sel yang berperan pada fase pematangan adalah fibroblas yang akan menghasilkan kolagen. Fase pematangan ini berlangsung dari hari ke-7 sampai dengan 1 tahun. Menurut Gal *et al.*, (2008) melaporkan bahwa pada dua hari setelah pembedahan adalah waktu untuk mengamati reaksi inflamasi dan dimulainya proses reepitelialisasi. Enam hari setelah pembedahan adalah waktu untuk mengamati fase proliferasi dan proses reepitelialisasi. Terakhir pada hari ke-14 setelah pembedahan untuk mengevaluasi pembentukan *scar* dan fase pematangan.

Proses reepitelialisasi dimulai beberapa jam setelah luka dan reepitelialisasi sempurna biasanya terjadi 24-48 jam pada luka sayat yang tepinya saling berdekatan, namun memerlukan waktu lebih lama pada luka defek lebar. Permukaan luka terjadi restorasi integritas epitel dan epitelialisasi berasal dari membran basalis. Sel epitel tepi luka mulai menunjukkan peningkatan aktivitas mitosis dan bermigrasi ke jaringan ikat yang masih hidup. Sel basal marginal pada tepi luka menjadi longgar ikatannya dari dermis di dekatnya, membesar dan bermigrasi ke permukaan luka yang sudah terisi matriks sebelumnya (Singer dan Clark, 1999).

Menurut Wollenweber *et al.*, (1995) kandungan fitokimia flavonoid yang terdapat pada *E. odoratum* mempunyai daya aktivitas antimikroba, zat aktif tamarixetin dan kaempferid memiliki aktivitas anti inflamasi (Owoyele *et al.*, 2005), zat aktif kuercetin dan kaempferol berpotensi sebagai anti oksidan dan anti inflamasi (Thang *et al.*, 2001), sedangkan Hyung-Woo dan Bao (2010) melaporkan bahwa miricetin dan kuercetin menunjukkan efek stimulasi langsung pada aktivitas katalitik cyclooxygenase secara *in vivo*. Menurut Thang *et al.*, (1998) komponen senyawa aktif yang terdapat pada *C. odorata* dapat memacu proliferasi fibroblas.

KESIMPULAN

Ekstrak *Chromolaena odorata* L. pada berbagai konsentrasi mempunyai pengaruh dalam kesembuhan luka insisi

pada tikus yang diuji secara topikal, melalui peningkatan jumlah sel fibroblas pada fase inflamasi dan proliferasi.

DAFTAR PUSTAKA

- Alimohammad, A., Paknegad, M., Ahmad, A., Mohammadzadeh, M., Mohagheghi, M., and Ghiaci, S., 2009. A Study of The Effect of HESA-A on The Wound Healing Process in Rats. *Medical Journal of Islamic World Academy of Sciences* 17:1, 17-22.
- Diegelmann, R.F. And Evans, M.C., 2004. Wound Healing : an Overview of Acute, Fibrotic and Delayed Healing. *Frontiers in Bioscience* 9, 283-289.
- Gal, P., Kilik, R., Mokry, M., Vidinsky, B., Vasilenko, T., Mozes, S., Bobrov, N., Tomori, Z., and Lenhardt, L., 2008. Simple Method of Open Skin Wound Healing Model in Corticosteroid-treat and Diabetic Rats: Standardization of Semi-quantitative and Quantitative Histological Assessments. *Veterinarni Medicina*, 53. pp 652-659.
- Hyong-Woo, B., and Bao, T. Z., 2010. Myricetin and Quercetin are Naturally Occurring co-substrats of Cyclooxygenases in vivo. *Prostaglandins, Leukotrienes and Essential Fatty Acids*, 82 : 45-50.
- Jarrahi, M., and Vafaei, A.A., 2004. Effect of Topical Phenytoin Cream on Linier Incisional Wound Healing in Albino Rats. *DARU* Vol. 12, No. 4, 156-158.
- Owoyele, V.B., Adediji, J.O., and Soladoye, A.O., 2005. Short Communication Anti-inflammatory Activity of Aqueous Leaf Extract of *Chromolaena odorata*. *Inflammopharmacology*, Vol. 13. No. 5-6. pp. 479-484.
- Panda, P., and Ghosh, A., 2010. Formulation and Evaluation of Topical Dosage Form of Eupatorium odoratum Linn. and Their Wound Healing Activity. *International Journal of Pharma and Bio Scieces*. 2;1 – 13.
- Regan, M.C., and Barbul, A., 1994. The Cellular Biology of Wound Healing in Fibrin Sealing in Surgical and Nonsurgical Fields.
- Robson, M.C., Steed, D.L., and Franz, M.G., 2001. Current Problems in Surgery, Wound Healing; *Biologic Features and Approaches to Maximize Healing Trajectories*. Vol. 38; 72 – 81.
- Singer, J.A. and Clark, R.A.F., 1999. Cutaneous Wound Healing. Departements of Emergency and Dermatology. State University of New York. Stony Brook. New York. *The New England Journal of Medicine*; **Vol** 341.
- Thang, T.P., Hughes, M.A., and Cherry, G.W., 1998. Enhanced Proliferation of Fibroblast and Endothelial Cells Treated with an Extract of the Leaves of *Chromolaena odorata* (Eupolin), an Herbal Remedy for Treating Wound. *Plasttic Reconstr. Surgery*. 101.
- Thang, T.P., Patrick, S., Teik L.S., and Yung, C.S., 2001. Anti-oxidant Effects of the Extract from the Leaves of *Chromolaena odorata* on Human Dermal Fibroblast and Epidermal Keratinocytes Against Hydrogen Peroxide and Hypoxanthine-xanthine Oxidase Induced Damage. *Burns*. 27; 319- 327.
- Wollenweber, E., Dorr M., and Muniappan, R., 1995. Exudate Flavonoids in a Tropical Weed, *Chromolaena odorata* (L.) R.M. King et H. Robinson. p 873 – 874.s