

**MORFOLOGI KELENJAR AKSESORIS KELAMIN
BIAWAK AIR (*Varanus salvator bivittatus*) JANTAN**

*(The Morphology of accessories gland of
Male Water Monitor lizard (*Varanus salvator bivittatus*)*

Mahfud^{1*}, Adi Winarto², dan Chairun Nisa²

¹ Program Studi Pendidikan Biologi Fakultas Keguruan dan Ilmu Pendidikan
Universitas Muhammadiyah Kupang
Jl. KH. Ahmad Dahlan Walikota Kupang 82558; E-mail: mahfud.aph@gmail.com

²Bagian Anatomi, Histologi dan Embriologi Fakultas Kedokteran Hewan
Institut Pertanian Bogor
Jl. Agatis Kampus IPB Dramaga Bogor 16680

ABSTRACT

The study was aimed to describe the macromorphological and micromorphological aspect of the accessories gland of Male *Varanus salvator bivittatus*. Two adult male lizards with 45.60 cm SVL were used in this experiment. The animals were sacrificed by exsanguination under deep anesthetized and fixed in 4 % paraformaldehyde through perfusion and then its visceral site was observed. Histomorphological evaluation was obtained by paraffin preparation with section thickness of 3-4 μm then stained in Hematoxylin-Eosin (HE), Alcian Blue (AB) pH 2.5 and Periodic Acid Schiff (PAS). The result showed that accessories gland which was found at the dorsal of cloaca, specifically at the caudal end of deferent duct that was a hemipenile bulge. Microscopically, the accessories gland was identified as tubular mucous type gland which was resemble to bulbourethral gland in mammals. The cytoplasm of the secretory cells showed weak reaction, while strong reaction was observed in the luminal mucus which was stained by AB staining. In contrast, luminal mucus showed a weak reaction to PAS staining. In conclusion, *V. salvator bivittatus* has only one accessory gland and its microanatomical structure resembled the bulbourethral glands.

Keyword: Varanus salvator bivittatus, bulbourethral gland, morphology.

PENDAHULUAN

Varanus salvator bivittatus merupakan anggota dari family dari Varanidae atau yang dikenal dengan nama Biawak dan spesies *Varanus salvator* atau yang dikenal biawak air. Spesies *V. salvator* terdistribusi dari Asia Selatan sampai Asia Tenggara termasuk Indonesia. Penyebaran yang hampir merata di seluruh Indonesia berbeda di setiap wilayah berdasarkan subspecies. Dari delapan subspecies yang menyebar di seluruh dunia (hanya benua Asia) (Böhme 2003), empat diantaranya tersebar di beberapa pulau di Indonesia, yaitu subspecies *V. s. macromaculatus* tersebar di Sumatera (Del Canto 2007) dan Kalimantan (Jenkins & Broad 1994), *V. s. ssp.* tersebar di Sulawesi (Del Canto 2007), *V. s. zieglerei* tersebar di Pulau Obi, dan *Varanus salvator bivittatus* tersebar di Jawa (Del Canto 2007), Bali dan Nusa Tenggara (kecuali Pulau Timor) (Shine *et al.* 1996). Untuk subspecies *V. s. ssp.*, *V. s. zieglerei*, dan *V. s. bivittatus* hanya tersebar di kepulauan Indonesia yang tersebut di atas, sedangkan *V. s. macromaculatus*, selain tersebar di Indonesia (Sumatera dan Kalimantan) juga tersebar dari Sri Lanka, India, Bangladesh, Burma, Vietnam dan Hainan (China), Malaysia, dan Philipina (De Lisle 2007). Karena penyebaran yang luas dan dalam status CITES masih dalam Appendix II, sehingga perburuan hewan ini masih sering dilakukan dan memanfaatkan hewan ini untuk kepentingan komersial (Mardiastuti dan Soehartono 2003). Jika hal ini terus berlanjut, maka dapat menyebabkan penurunan populasi hewan ini hingga mendekati langka.

Penelitian terhadap aspek biologi reproduksi *V. salvator bivittatus* jantan khususnya aspek morfologi kelenjar aksesoris kelamin jantan masih sedikit dilaporkan. Khusus untuk penelitian morfologi cenderung ke reptil jenis lain, misalnya pada *P. geoffroanus* (Cabral *et al.* 2011), ular *Seminatrix pygaea* (Sever 2004), ular *Bittis arietans arietans* (Karim 1998), ular *Crotalus durissus terrificus* (Porto 2013), *Varanus marmoratus* (Prades 2013). Namun demikian, informasi awal mengenai morfologi organ reproduksi *V. s. bivittatus* telah dilaporkan, seperti anatomi organ reproduksi jantan *V. s. bivittatus* (Mahfud *et al.* 2014).

Kelenjar aksesoris berperan penting pada proses reproduksi. Kelenjar ini menghasilkan sekreta yang merupakan bagian dari plasma semen, berfungsi sebagai nutrisi dan media transpor bagia spermatozoa, perlindungan terhadap berbagai kuman infeksi, pembilas saluran uretra terhadap sisa-sisa urin, dan berperan dalam proses netralisasi pH saluran reproduksi jantan dan betina sebelum dilewati spermatozoa (Mohamad *et al.* 2001; Eroschenko 2008). Kelenjar aksesoris sistem reproduksi hewan jantan terdiri atas vesikula seminalis, kelenjar *bulbourethralis* (Cowper), dan kelenjar prostat tunggal (Eroschenko 2008) serta ampula (Bacha & Bacha 2000).

Sampai saat ini informasi mengenai morfologi kelenjar aksesoris kelamin jantan masih didominasi oleh hewan-hewan mamalia dan aves, laporan mengenai kelenjar aksesoris kelamin jantan pada kelompok reptil sangat kurang dan hampir tidak ada, dan sampai saat ini data mengenai morfologi kelenjar aksesoris kelamin *V. s. bivittatus* jantan belum dilaporkan. Oleh karena itu penelitian ini dapat memberikan gambaran morfologi kelenjar aksesoris kelamin *V. s. bivittatus* jantan. Diharapkan hasil penelitian ini dapat memberikan manfaat dalam memperkaya informasi biologi keanekaragaman sistem reproduksi hewan di Indonesia. Lebih dari itu, data yang diperoleh dapat dijadikan acuan untuk penelitian-penelitian yang berhubungan dengan keperluan konservasi sistem reproduksi *V. salvator bivittatus*.

METODE PENELITIAN

Penelitian ini menggunakan dua ekor biawak *V. salvator bivittatus* jantan yang didapat dari wilayah Bogor. Hewan dianestesi dengan menggunakan kombinasi ketamin 50mg/kg BB dengan xylazine 10 mg/kg BB secara intramuskular. Setelah hewan teranestesi, dilakukan penyayatan pada bidang median tubuh, sehingga rongga perut dan rongga dada terbuka. Beberapa tulang dada di potong untuk mencapai jantung. Pengeluaran darah (*exanguinasi*) dilakukan dengan menyayat atrium kanan jantung dan memasukkan NaCl Fisiologis 0,9% menggunakan kanul ke ventrikel kiri jantung sampai cairan yang keluar dari atrium kanan jantung terlihat bening. Selanjutnya dilakukan proses fiksasi dengan larutan paraformaldehida 4% secara perfusi pada saat jantung masih berdenyut.

Pengamatan makroskopis yang dilakukan dalam penelitian ini hanya pengamatan *situs viscerum*, yaitu untuk mengetahui lokasi, posisi (*land mark*), susunan, bentuk dan pemetaan kelenjar aksesoris terhadap organ reproduksi. Pengamatan mikroskopis dilakukan

terhadap kelenjar aksesoris. Potongan sampel jaringan kelenjar aksesoris dengan ukuran $\pm 0,5 \text{ cm}^2$ dimasukkan ke dalam basket dan direndam dalam alkohol 70%, kemudian didehidrasi dengan menggunakan alkohol konsentrasi bertingkat 80%, 90%, 95%, alkohol absolut, *clearing* dalam *xylol*, infiltrasi paraffin, *embedding* jaringan dalam paraffin, *blocking* jaringan/paraffin dan selanjutnya dilakukan *sectioning* dengan ketebalan 3-4 μm . Hasil sayatan diwarnai dengan pewarnaan *Hematoxylin* dan *Eosin* (HE), *Alcian Blue* (AB) pH 2.5 dan *Periodic Acid Schiff* (PAS), dengan mengacu pada Kiernan (1990). Sebelum dilakukan pewarnaan, preparat dideparafinisasi dan rehidrasi. Setelah pewarnaan dilanjutkan dengan proses dehidrasi, *clearing* dan *mounting*. Hasil pewarnaan diamati dan difoto menggunakan mikroskop yang dilengkapi dengan alat fotografi (mikrofotografi). Semua hasil pengamatan dan data yang diperoleh dianalisis secara deskriptif.

HASIL DAN PEMBAHASAN

Biawak *V. s. bivittatus* hanya memiliki satu kelenjar aksesoris. Kelenjar aksesoris ditemukan di daerah dorsal kloaka pada ujung *ductus deferens*, berupa tonjolan yang menjulur dan menempel dengan *sulcus spermaticus* ke arah kantung hemipenis (Gambar 1A) dan berakhir sebelum pangkal kantung hemipenis. Hal

ini berbeda dengan kelenjar aksesoris mamalia jantan pada umumnya yang terdiri atas vesikula seminalis, kelenjar *Cowper* (*bulbourethralis*), dan kelenjar prostat tunggal (Eroschenko 2008) serta ampula (Bacha & Bacha 2000). Seperti yang ditemukan pada muncak (Wahyuni *et al.* 2012) dan tupai (Desiani 2000). Akan

tetapi ada beberapa hewan, baik domestik maupun liar dilaporkan tidak memiliki salah satu atau beberapa kelenjar aksesoris. Misalnya pada karnivora, tidak ditemukan adanya kelenjar vesikula seminalis. Babi hutan memiliki ampula, tetapi tidak berkembang baik. Kucing hanya memiliki kelenjar prostat dan *bulbourethralis* (Foss *et al.* 2008), tetapi kelenjar prostat sendiri tidak ditemukan pada domba, kambing dan rusa (Bacha & Bacha 2000). Keberadaan kelenjar aksesoris secara langsung berhubungan dengan saluran reproduksi jantan dan menghasilkan berbagai produk sekretori yang bercampur dengan sperma untuk menghasilkan cairan yang disebut semen (Eroschenko 2008).

Secara mikroskopis, kelenjar *bulbourethralis* pada biawak ini memberikan gambaran tipe ujung kelenjar mukus (Gambar 1B). Struktur ini mirip kelenjar *bulbourethralis* pada mamalia (Bacha & Bacha 2000). Kelenjar

bulbourethralis umumnya ditemukan pada hewan mamalia, kecuali anjing (Bacha & Bacha 2000; Foss *et al.* 2008) dan musang (Putra 2012). Epitel ujung kelenjar ini disusun oleh epitel silindris sebaris yang intinya terletak di bagian basal sitoplasma. Di bagian luar ujung kelenjar, dibungkus oleh jaringan ikat dan pada dinding ujung kelenjar yang tebal sering ditemukan sel otot polos. Pada lumen ujung kelenjar ditemukan adanya sekreta. Kelompok ujung kelenjar ini disatukan oleh jaringan ikat yang cukup tebal membentuk lobulus. Kelompok sel-sel kelenjar membentuk unit sekretori asinar dan unit sekretori tubular yang di dalamnya ditemukan adanya sekreta. Sekreta-sekreta tersebut akan disalurkan melalui duktus sekretori. Duktus ekskretori disusun oleh sel epitel silindris banyak baris, dan diameternya terlihat lebih besar dibandingkan dengan unit sekretori (Eroschenko 2008).

Tabel 1 Sebaran dan konsentrasi kualitatif karbohidrat asam dan netral pada kelenjar *bulbourethralis* organ reproduksi jantan biawak *V. s. bivittatus*

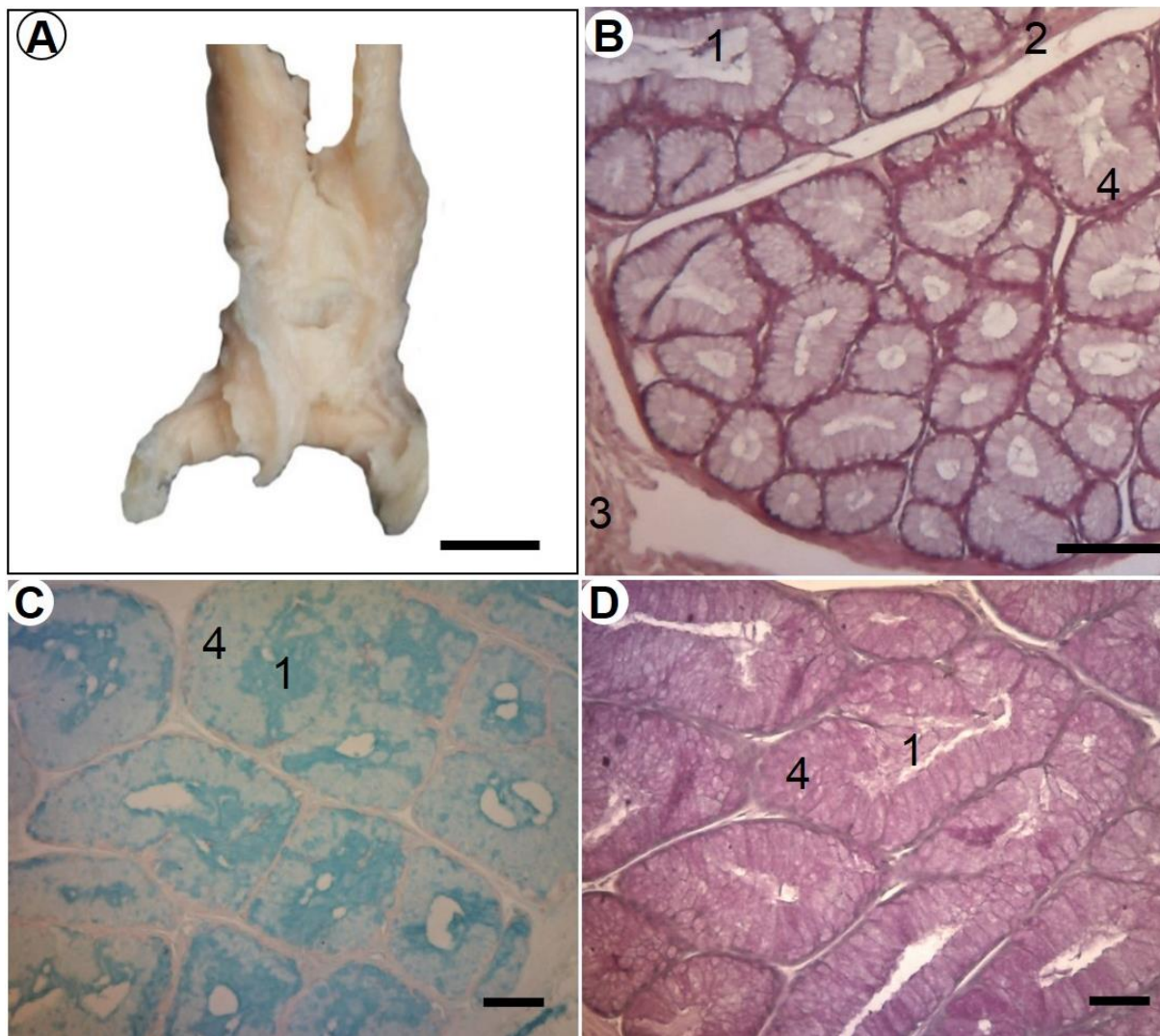
Kelenjar <i>Bulbourethralis</i>	AB pH 2,5 (Karbohidrat asam)	PAS (Karbohidrat netral)
Sitoplasma sel sekretoris	+	++
Sekreta (lumen kelenjar)	+++	+

Keterangan: intensitas reaksi terhadap pewarnaan melambangkan konsentrasi kualitatif karbohidrat. (+) = intensitas lemah, konsentrasi rendah, (++) = intensitas sedang, konsentrasi sedang, (+++) = intensitas kuat, konsentrasi tinggi.

Pada pewarnaan dengan AB pH 2.5 dan PAS, dan hasilnya positif (Gambar 1C, 1D, Tabel 1). Sitoplasma sel-sel sekretoris dan sekreta menunjukkan intensitas warna yang berbeda. Sitoplasma sel-sel sekretoris menunjukkan intensitas warna lemah dan sekreta di lumen kelenjar menunjukkan intensitas warna kuat terhadap pewarnaan AB (Gambar 1C). Hal ini menunjukkan bahwa kelenjar ini mengandung karbohidrat asam dengan konsentrasi rendah sampai tinggi. Sebaliknya sitoplasma sel-sel sekretoris menunjukkan intensitas warna sedang dan sekreta di lumen kelenjar menunjukkan intensitas warna lemah terhadap pewarnaan PAS (Gambar 1D). Hal ini menunjukkan bahwa kelenjar ini mengandung karbohidrat netral dengan konsentrasi rendah sampai sedang. Aitken (1960) melaporkan bahwa reaksi

pewarnaan kelenjar *bulbourethralis* menunjukkan sekresi sulphated mucopolysaccharide. Kelenjar *bulbourethralis* menghasilkan mukopolisakarida yang khas mirip gelatin.

Pada kelenjar *bulbourethralis*, sitoplasma sel-sel sekretoris dan sekreta di lumen kelenjar menunjukkan reaksi dengan intensitas lemah sampai kuat terhadap pewarnaan AB pH 2.5 dan PAS. Hal ini menunjukkan bahwa kelenjar ini mengandung karbohidrat asam dan netral dengan konsentrasi rendah sampai tinggi. Berbeda dengan kelenjar *bulbourethralis* pada mamalia seperti tupai (Desiani *et al.* 2000) dan tikus pada umur sebelum dan sesudah pubertas (Mohamad *et al.* 2001), yang dilaporkan mengandung karbohidrat asam dan netral dengan konsentrasi sedang sampai tinggi.



Gambar 1 Makroanatomi kelenjar *bulbourethralis* (tampak dorsal (A), mikroanatomi kelenjar *bulbourethralis* (B) dan distribusi karbohidrat asam (C) dan netral (D) pada kelenjar *bulbourethralis* biawak *V. s. bivittatus*. 1. sekreta (lumen kelenjar), 2. septula jaringan ikat antara lobulus, 3. jaringan ikat pembungkus (kapsul), 4. sel kelenjar (sekretoris). Pewarnaan B = HE, C = AB pH 2.5 dan D = PAS. Bar: A= 0.5 cm, B = 100 μ m; C, D = 50 μ m.

Rendahnya kandungan karbohidrat asam pada sitoplasma sel-sel sekretori pada kelenjar *bulbourethralis* diperkirakan karena aktivitas sel-sel kelenjar tersebut mensintesis karbohidrat asam dan disekresikan ke dalam lumen kelenjar. Hal ini dimungkinkan karena sekreta di lumen kelenjar mengandung karbohidrat asam dengan konsentrasi tinggi. Sedangkan

kandungan karbohidrat netral dengan konsentrasi sedang diperkirakan karena sel-sel kelenjar tersebut sedang dalam fase aktif atau mensintesis karbohidrat dan belum atau baru mengeluarkan sekretanya, sehingga sekreta lumen kelenjar mengandung karbohidrat netral dengan konsentrasi rendah.

Secara fungsional kelenjar *bulbourethralis* berperan sebagai penghasil plasma semen atau sekreta yang berfungsi sebagai pembilas saluran uretra (Desiani *et al.* 2000). *V. salvator bivittatus* tidak memiliki uretra, sehingga diperkirakan plasma semen yang dihasilkan oleh

kelenjar ini berfungsi sebagai pembilas *sulcus spermaticus*. Menurut Desiani *et al.* (2000), tingginya konsentrasi karbohidrat asam pada kelenjar *bulbourethralis* menunjukkan kemungkinan bahwa karbohidrat asam lebih berperan di dalam proses reproduksi.

KESIMPULAN

Varanus salvator bivittatus hanya memiliki satu kelenjar aksesoris yang secara mikroanatomi teridentifikasi sebagai kelenjar *bulbourethralis*. Kelenjar ini

mengandung karbohidrat asam dengan konsentrasi rendah sampai tinggi, sebaliknya mengandung karbohidrat netral dengan konsentrasi rendah sampai sedang.

UCAPAN TERIMA KASIH

Ucapan terima kasih disampaikan kepada Direktorat Jenderal Pendidikan Tinggi Kementerian Pendidikan dan Kebudayaan Republik Indonesia yang

telah membiayai penelitian ini, serta Ibu Catur yang telah mendonasikan dua ekor biawak *V. salvator bivittatus* jantan sebagai bahan penelitian.

DAFTAR PUSTAKA

- Aitken RNC. 1960. A histochemical study of the accessory genital glands of the boar. *J Anat.* 94: 130-142.
- Bacha WJ Jr, Bacha LM. 2000. *Color Atlas of Veterinary Histology*, 2nd Edition. Philadelphia (US): Lippincott Williams & Wilkins.
- Böhme W. 2003. Checklist of the living monitor lizards of the world (family Varanidae). *Zoologische Verhandelingen Leiden* 341(25):1-43.
- Cabral SRP, Santos LR de Souza, Franco-Belussi L, Zieri R, Zago CES and DeOliveira C. 2011. Anatomy of the male reproductive system of *Phrynops geoffroanus* (Testudines: Chelidae). *Maringá* 33(4):487-492.
- De Lisle HF. 2007. Observations on *Varanus s. salvator* in North Sulawesi. *Biawak* 1(2):59-66.
- Del Canto R. 2007. Notes on the occurrence of *Varanus auffenbergi* on Roti Island. *Biawak* 1(1):24-25.
- Desiani H, Mohamad K, Adnyane IKM, Agungpriyono S. 2000. Studi morfologi kelenjar aksesoris kelamin jantan tupai (*tupaia glis*) dengan tinjauan khusus pada sebaran karbohidrat. *Media Veteriner.* 7(4):6-10.

- Eroschenko VP. 2008. *Di Fiore's Atlas of Histology with Functional Correlations*, 11th Edition. Philadelphia (US): Lippincott Williams & Wilkins.
- Foss MA, Stewart N, Swift J. 2008. *Cat Anatomy and Physiology*. Rev. Edition. Washington State University (US). 4-H Cat Project, Unit 3, EM4289E. 4-H Youth Development Program.
- Jenkins M dan Broad S. 1994. International trade in reptile skins: a review and analysis of the main consumer markets, 1983–1991. Cambridge. TRAFFIC International.
- Karim SA. 1998. Macroscopic and microscopic anatomy of the hemipenes of the snake *Bittis arietans arietans*. *JKAU: Sci* 10:25-38.
- Kiernan JA. 1990. *Histological and Histochemical Method*, 2nd Edition. England: Pergamon Pr.
- Koch A, Auliya M, Schmitz A, Kuch U, Böhme W. 2007. Morphological studies on the systematics of South East Asian water monitors (*Varanus salvator Complex*): nominotypic populations and taxonomic overview. *Mertensiella* 16:109-180.
- Mahfud, Nisa' C, Winarto A. 2014. Anatomy of the male reproductive organ of water monitor, *Varanus salvator bivittatus* (Reptil: Varanidae), In: *Proceedings The 3 Joint International Meeting 2014*. Bogor, Indonesia, 13-15 Oct 2014. Pp:67-68
- Mardiastuti A, Soehartono T. 2003. Perdagangan Reptil Indonesia di Pasar Internasional. Di dalam: T. Harvey, Editor. *Konservasi Amfibi dan Reptil di Indonesia*. Prosiding Seminar Hasil Penelitian Departemen Konservasi Sumberdaya Hutan; 2003 Mei 8; Bogor, Indonesia. Bogor. Institut Pertanian Bogor. p131-144.
- Mohamad K, Novelina S, Adnyane IKM, Agungpriyono S. 2001. Morfologi dan kandungan karbohidrat kelenjar aksesoris organ reproduksi tikus jantan pada umur sebelum dan setelah pubertas. *Hayati*. 8(4):91-97.
- Porto M, de Oliveira MA, Pissinatti L, Rodrigues RL, Rojas-Moscoso JA, Cogo JC, Metzke K, Antunes E, Nahoum C, Mónica FZ, de Nucci G. 2013. The Evolutionary Implications of Hemipenial Morphology of Rattlesnake *Crotalus durissus terrificus* (Laurent, 1768) (Serpentes: Viperidae: Crotalinae). *PLoS ONE* 8(6): 1-8.
- Prades RB, Lastica EA and Acorda JA. 2013. Ultrasonography of the urogenital organs of male water monitor lizard (*Varanus marmoratus*, Weigmann, 1834). *Philipp Journal Veterinary Animal Science* 39(2):247-258.
- Putra, YA, Masy'ud B, Ulfah, M. 2008. Keanekaragaman satwa berkhasiat obat di Taman Nasional Betung Kerihun, Kalimantan Barat, Indonesia. *Med Konservasi*. 13(1): 8-15.
- Sever DM. 2004. Ultrastructure of the reproductive system of the black swamp snake (*Seminatrix pygaea*). IV. Occurrence of an *ampulla ductus deferentis*. *Journal of Morphology* 262:714-730.
- Shine R, Harlow PS, Keogh JS, Boeady. 1996. Commercial harvesting of giant lizards: the biology of water monitors *Varanus salvator* in Southern Sumatra. *Biologic Conservation* 77:125-134.

- Shine R, Ambariyanto, Harlow PS, Mumpuni. 1998. Ecological traits of commercially harvested water monitors, *Varanus salvator*, in Northern Sumatra. *Wildlife Research* 25:437-447.
- Wahyuni S, Agungpriyono S, Agil M, Yusuf TL. 2012. Histologi dan histomorfometri testis dan epididimis Muncak (*Muntiacus muntjak muntjak*) pada periode ranggah keras. *Jurnal Veteriner* 13(3):211-219.