

## Laporan Kasus : *Feline Immunodeficiency Virus* pada Kucing Moi di Surabaya

Ady Kurnianto<sup>1\*</sup>, Maria Millenia<sup>2</sup>

<sup>1</sup>Departemen Klinik Veteriner, Fakultas Kedokteran Hewan,  
Universitas Wijaya Kusuma, Surabaya

<sup>2</sup>Pendidikan Program Profesi Dokter Hewan,  
Universitas Wijaya Kusuma, Surabaya

\*Korespondensi Email: adykurnianto@uwks.ac.id

### ABSTRACT

*Feline immunodeficiency (FIV) is a disease caused by retroviridae of the lentivirus genus and is dangerous for cats. This virus attacks the cat's immune system. FIV disease can be transmitted horizontally via saliva and body fluids. 5-month-old black and white Persian cat named Moi, brought by the owner with complaints of vomiting yesterday, refusing to eat and drink, soft stool, no coughing and sneezing, weakness. On physical examination showed a temperature of 40.1 °C with a body weight of 1.5 kg, clinical symptoms were found in the form of gingivitis, canker sores, conjunctivitis, pale pink mucous membranes, fever, flu symptoms from the nose with clear discharge, crepitus in both ears. Diagnosis of Moi Cats based on anamnesis, physical examination, clinical symptoms, and supporting examinations is diagnosed with Feline immunodeficiency virus (FIV). Case are treated using a combination of antibiotics, anti-inflammatories, fluid therapy, antiemetics, gastrointestinal linings, immune boosters, blood boosters, and cardiac pacemakers. After 4 days the cat Moi was declared dead due to failure of platelet hemostasis, bleeding, and heart failure.*

**Keywords :** Cat; *Feline Immunodeficiency Virus*; Surabaya

### PENDAHULUAN

Kucing merupakan hewan yang banyak dipelihara oleh masyarakat sebagai hewan kesayangan. Masyarakat pemelihara kucing tidak jarang yang menganggap kucing sebagai bagian dari keluarganya. Dalam upaya menjaga kesehatannya, memeriksakan hewannya kepada dokter hewan jika kucing mengalami sakit.

*Feline immunodeficiency virus* (FIV) merupakan penyakit yang diakibatkan oleh retroviridae genus lentivirus. Virus ini menyerang pada

sistem imun kucing (Suhendro *et al*, 2021). Penyakit FIV ini dapat menular secara horizontal seperti saliva, cairan tubuh, serta dapat juga secara vertikal (Poffo *et al*, 2017; Tran *et al*, 2019).

Penyakit FIV sendiri belum memiliki obat dan hanya dapat dilakukan perawatan dan pemeliharaan yang baik agar diharapkan dapat membuatnya memiliki kualitas hidup dan kesehatan yang terjaga (Hosie *et al*, 2009).

FIV memiliki fase asimtomatis dimana hewan tidak menunjukkan gejala klinis, hingga pada usia tuanya sekitar 4 hingga 6 tahun keatas. Penyakit FIV sendiri belum memiliki obat dan hanya dapat dilakukan perawatan dan pemeliharaan yang baik agar diharapkan

dapat membuatnya memiliki kualitas hidup dan kesehatan yang terjaga (Hosie *et al*, 2009). Penyakit ini perlu diperhatikan dan dipahami lebih lanjut agar dokter hewan dapat mendiagnosa, menangani, dan mengedukasi *owner* hewan peliharaannya.

## MATERI DAN METODE

### Anamnesa dan signalemen

Hewan kasus adalah kucing persian hitam putih berumur 5 bulan dengan nama Moi. Kucing dibawa ke klinik pada tanggal 25 Juli 2023 dengan keluhan muntah dari kemarin, tidak mau makan dan tidak mau minum, pup lembek, tidak ada batuk dan bersin, lemas. Sebelumnya pada tanggal 23 Juli 2023 kucing telah ditetes kutu, diberi injeksi vitamin, baru diadopsi 3 hari, makan *wetfood*, pup normal, tidak ada muntah, tidak ada batuk, dan tidak ada bersin, ditemukan kutu *Felicola subrostrata*. Pemeriksaan sebelumnya sehat secara fisik tidak ditemukan gangguan.

### Pemeriksaan fisik

Pada pemeriksaan fisik menunjukkan suhu 40.1 °C dengan berat badan 1.5 kg, ditemukan adanya gejala klinis berupa gingivitis, sariawan, conjunctivitis,

mukosa berwarna pink pucat, demam, adanya gejala flu dari hidung yang memiliki *discharge* bening, adanya krepitasi pada kedua telinga.

### Pemeriksaan Penunjang

Kucing moi dilakukan pemeriksaan penunjang berupa *rapid test kit* FiV FeLV, *complete blood count* (CBC) dengan IDEXX®, sitologi darah, dan urinalisis.

### Diagnosa

Diagnosa Kucing Moi berdasarkan anamnesa, pemeriksaan fisik, gejala klinis, dan pemeriksaan penunjang terdiagnosa *Feline immunodeficiency virus* (FIV).

### Prognosa


Prognosa daripada kasus ini adalah tingkat bertahan 50% atau dubius.

## HASIL DAN PEMBAHASAN

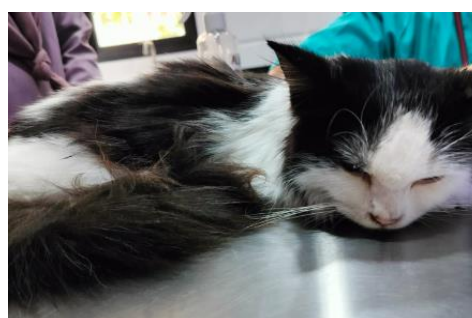Pada hari pertama kucing Moi datang memiliki kondisi lemas, tetapi masih memiliki reflek menelan, tidak ada muntah, dengan sorenya saat diberi makan masih memiliki keinginan makan namun harus disuap, diberikan terapi primperan dan sukralfat.

Hari kedua suhu tubuh Moi menurun dari 40.1 °C menjadi 39.5 °C, tidak ada muntah, makan disuap dan masih memiliki reflek menelan. Pada pemeriksaan mukosa berwarna

pink pucat dengan CRT 3.5 detik, lebih banyak duduk. Oleh karena CRT yang dibawah normal (>2 detik), dilakukan terapi cairan infus 100 ml dengan harapan untuk mengembalikan kondisi hidrasinya. Pada sore hari dilakukan pengecekan suhu dan suhu tubuhnya menurun menjadi 39.2 °C, diberikan sukralfat, makan disuap, berdasarkan hasil hematologi diberikan terapi antibiotik, anti inflamasi, dan imun booster, kondisi belum pup.



Gambar 1. Tes kit FIV kucing Moi positif



Gambar 2. Kucing Moi hari pertama diperiksa

Pada hari ketiga, kondisi Moi mulai menunjukkan peningkatan sedikit, suhu tubuh normal yaitu 38.1 °C, moi menjadi lebih aktif, bisa berjalan, tidak ada muntah, reflek menelan baik meskipun masih disuap. Pada hari itu diberikan terapi infus, antibiotik, dan antiinflamasi serta *blood booster* untuk merangsang pembentukan darah. Sore harinya defekasi normal agak lembek, dilakukan pemeriksaan urinalisis, dan diperiksa suhu tubuh didapatkan 38.5 °C dan CRT nya didapatkan hasil 5.5 detik. Moi aktif mengeong, tidak muntah, reflek menelan normal. Dilakukan terapi obat anti inflamasi,

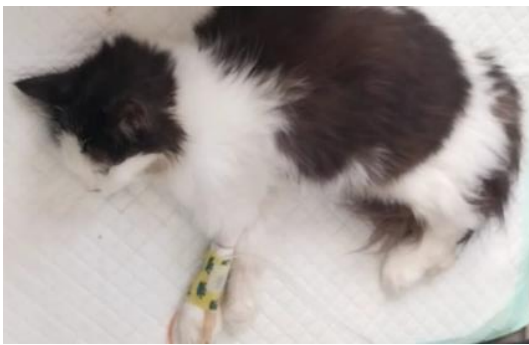
antibiotik, sukralfat, dan *immune booster*.

Hari keempat, kucing Moi paginya memiliki suhu tubuh 38.4°C dengan kondisi aktif mengeong, mata sedikit kotor, tidak ada inflamasi, hidung kotor lembab tetapi tidak bersin, mukosa pucat dengan CRT >2.5 detik, tidak ada muntah, dan diberikan terapi sukralfat, terapi *doxycycline* dan *immune booster*. Kemudian siangnya mengalami penurunan suhu menjadi 37°C dengan hematemesis dan urinasi kuning pekat, Suhu terus menurun setelah satu jam menjadi 35.7°C, ada defekasi berdarah dan urinasi kuning,

mengalami kolik, lemas, dan tidak sanggup untuk berdiri, tetapi diberikan injeksi ampicillin.

Kucing Moi mengalami sesak dan nafas tersengal-sengal, adanya *ikterik*, keluarnya darah dari hidung dan henti nafas. Diberikan injeksi *epinephrine* dan dilakukan CPR selama 15 menit, hingga akhirnya kucing Moi dinyatakan gagal jantung dan henti nafas.

Kematian Moi dapat disebabkan beberapa penyebab. Selain adanya kegagalan fungsi ginjal yang terlihat pada hasil hematologi, urinalisis, dan sitologi darah, kucing Moi mengalami kegagalan hemostasis dimana platelet tidak mampu menjaga keutuhan vaskuler dan pembekuan darah, yang mengakibatkan adanya perdarahan pada anus dan hidungnya.

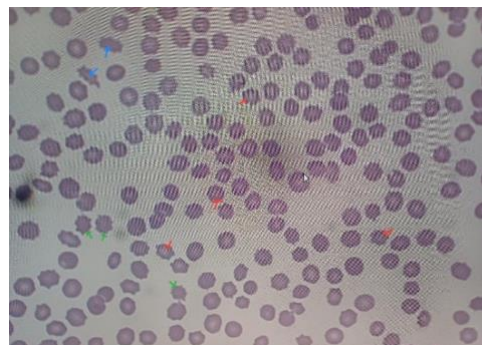


Gambar 3. Kucing Moi dinyatakan mati

Amplop glikoprotein FIV gp120 virion mengikat pada reseptor di permukaan sel (CD134). menyatu antara membran FIV dan membran sel host, gen viral mulai masuk ke sitoplasma. *reverse viral transcriptase* yang memediasi genom RNA menjadi salinan DNA atau *provirus* (di tahap ini merupakan

### Patogenesis

Penularan FIV dapat secara horizontal atau vertikal. Adapun predileksi virus ini dilepaskan melalui air liur (Kim *et al*, 2023) Pada penularan horizontal, sebagian besar terjadi karena gigitan, darah (Westman *et al*, 2022) dan bisa juga melalui cairan tubuh (Poffo *et al*, 2017). Penularan vertikal dapat terjadi dari induk kucing ke bayi namun jarang terjadi. Target dari FIV adalah CD8+, sel T, sel B, makrofag, sel dendritik, mikroglia, astrosit, dengan target utama menyerang CD4+ (Sykes, 2014; Kumarasinghe dan Dharmasuriya, 2020). Sel CD4+ ini berfungsi dalam fungsi imun, memfasilitasi imunitas humoral dan *cell-mediated*.



Gambar 4. Hasil sitologi darah kucing Moi

tahap yang jarang ada fungsi "*proofreading*"). Provirus menyatu dengan gen sel host di nukleus. Aktivasi sel oleh sitokin, terjadi transkripsi gen FIV, kemudian RNA viral berangkat menuju sitoplasma. Di sitoplasma, RNA viral terjadi sintesis protein FIV dan membentuk FIV *core structure*. FIV *core*

*structure* melakukan *budding* dan bersiap untuk keluar menjadi virion matang, dan terbentuklah virion FIV baru (Sykes, 2014). Terdapat tiga fase FIV, akut (primer), subklinis, dan terminal.

Hal yang membedakan antara 3 fase tersebut yaitu bahwa pada tahap akut viremia terdeteksi dan dapat disertai gejala sistemik, tahap subklinis plasma viremia turun pada level yang rendah dan tetap pada kondisi tersebut selama bertahun-tahun, dan kemudian pada fase terminal, terjadi peningkatan plasma virus, adanya tanda imunodefisiensi, produksi antibodi menurun. Beberapa kucing tidak pernah mencapai fase terminal.

### **Pemeriksaan Penunjang**

Dari hasil pemeriksaan sitologi, ditemukan adanya sel darah merah abnormal *echinocyte*, *echino-elliptocytes* dan *acantocytes* yang menandakan adanya infeksi serta kemungkinan ginjal dan livernya terganggu fungsinya. Panah biru menunjukkan *echino-elliptocyte*, panah hijau menunjukkan *acantocytes*, dan panah merah menunjukkan *echinocytes*. Menurut Reagan *et al* (2008), *acantocyte* umum terlihat pada hewan yang mengalami gangguan liver, *acantocyte* juga berpotensi terlihat pada hewan dengan gangguan ginjal. *Echinocytes* merupakan eritrosit yang memiliki seperti duri pada bagian tepinya. *Echinocytes* dapat terjadi karena adanya gangguan metabolisme pada organ ginjal. *Echino-elliptocytes* atau *burr cell*

merupakan sel darah merah yang mirip seperti *echinocyte* tetapi memanjang atau oval. Keberadaan sel darah merah ini juga menandakan bahwa adanya gangguan ginjal pada hewan.

Pada pemeriksaan hematologi, didapati RBC, HCT, dan HGB mengalami penurunan. Hal ini dapat diinterpretasikan sebagai anemia. Penurunan eritrosit ini dapat disebabkan karena adanya kekurangan zat besi serta proses inflamasi akibat virus FIV (Olson dan Hohenhaus, 2019; Lacerda *et al*, 2020) produksi sel eritrosit. Pada kucing Moi menunjukkan anemia normositik normokromik. Anemia ini berarti volume ukuran eritrosit sesuai dengan *range* (normal) dan memiliki warna merah yang normal pula. MCHC mengalami kenaikan yang artinya konsentrasi rata-rata dalam eritrosit. RETIC-HGB mendapatkan nilai yang rendah. Hal ini berarti hemoglobin pada sel retikulosit memiliki kadar yang rendah. Nilai RETIC menunjukkan ke penurunan, menurut Olson dan Hohenhaus (2019) dapat mengindikasikan interpretasi yang mengarah kepada anemia non-regeneratif.

Sel leukosit didapatkan hasil yang rendah. Interpretasi yaitu neutropenia, limfopenia, eosinopenia, monositosis. dan tidak ada keberadaan basofil. Neutrofil merupakan garda pertama terhadap invasi mikroba, umumnya bakteri. Limfosit merupakan garda pertama sistem pertahanan imun pada pembuluh darah.

Tabel 1. Hasil pemeriksaan *Complete Blood Count* kucing Moi

Test	Result	Reference interval	Note
RBC	6.53 M/ $\mu$ L	6.54-12.20	Low
HCT	24.1%	30.3-52.3	Low
HGB	9.1 g/dL	9.8-16.2	Low
MCV	36.9 fL	35.9-53.1	
MCH	13.9 pg	11.8-17.3	
MCHC	37.8 g/dL	28.1-35.8	High
RDW	20.4%	15.0-27.0	
%RETIC	0.1%		
RETIC	3.9 K/ $\mu$ L	3.0-50.0	
RETIC-HGB	10.8 pg	13.2-20.8	Low
WBC	1.86 K/ $\mu$ L	2.87-17.02	Low
%NEU	21.0%		
%LYM	32.8%		
%MONO	39.2%		
%EOS	5.4%		
%BASO	----%		
NEU	0.39 K/ $\mu$ L	2.30-10.29	Low
LYM	0.61 K/ $\mu$ L	0.92-6.88	Low
MONO	0.73 K/ $\mu$ L	0.05-0.67	High
EOS	0.10 K/ $\mu$ L	0.17-1.57	Low
BASO	--- K/ $\mu$ L	0.00-0.26	
PLT	5 K/ $\mu$ L	151-600	Low
MPV	15.8 fL	11.4-21.6	
PCT	0.01%	0.17-0.86	Low

Monosit berperan seperti neutrofil dalam fagositosis dan merupakan pertahanan terakhir dari invasi mikroba. Eosinofil berperan dalam menjaga tubuh dari adanya infeksi oleh cacing dan reaksi alergi. Basofil merupakan sumber mediasi inflamasi akibat allergen, cacing, dan ektoparasit. Berdasarkan dari hasil yang didapatkan, berkemungkinan bahwa tubuh kucing moi telah mengalami infeksi yang berlangsung lama dilihat dari jumlah monosit yang tinggi, dan berkemungkinan terkena virus dilihat dari data bahwa seluruh leukosit mengalami penurunan kecuali monosit yang menandakan telah terjadi proses peperangan sistem

imun dengan antigen dalam waktu lama (kronis).

Trombosit (PLT) memiliki hasil yang sangat rendah interpretasi trombositopenia dan sangat berisiko terjadi kegagalan pembekuan darah. Hal ini mengindikasikan bahwa adanya perdarahan didalam tubuh moi sehingga platelet menjadi terpakai. Platelet merupakan sel darah yang berfungsi menjaga hemostasis keutuhan vaskuler, memodulasi respons inflamasi, dan merangsang penyembuhan luka apabila ada kerusakan jaringan (Sink dan Feldman, 2004). Plateletcrit (PCT) juga memiliki hasil yang rendah. Hal ini dapat berkaitan dengan adanya

infeksi agen penyakit infeksius seperti virus, rickettsia, bakteri, dan protozoa. Pada kasus FIV, cukup sering terjadi limfopenia (Novo *et al*,

2016), trombositopenia dan juga neutropenia pada hasil hematologinya (Kim *et al*, 2023).

Tabel 2. Hasil pemeriksaan urinalisis kucing Moi

Test item	Result	References
Leucocyte (LEU)	-	(-) 0 cells/ $\mu$ L, (+-) 15 cells/ $\mu$ L, (+1) 70 cells/ $\mu$ L, (+2) 125 cells/ $\mu$ L, (+3) 500 cells/ $\mu$ L
Nitrite (NIT)	-	(+) atau (-)
Urobilinogen (UBG)	-	(-) 3.2 $\mu$ mol/L, ( ) 16 $\mu$ mol/L, (+1) 32 $\mu$ mol/L, (+2) 64 $\mu$ mol/L, (+3) 128 $\mu$ mol/L
Protein (PRO)	+2	(-) 0 g/L, (+-) 0.15 g/L, (+1) 0.3 g/L, (+2) 1.0 g/L, (+3) 3.0 g/L, (+4) >20.0 g/L
pH Value (pH)	8.5	5.0 - 8.5
Blood (BID)	+3	(-) 0 cells/ $\mu$ L, (+-) 10 cells/ $\mu$ L, (+1) 25 cells/ $\mu$ L, (+2) 80 cells/ $\mu$ L, (+3) 200 cells/ $\mu$ L
Specific gravity (SG)	1.025	1000 – 1030
Ketones (KET)	-	(-) 0 mmol/L, (+-) 0.5 mmol/L, (+1) 1.5 mmol/L, (+2) 4.0 mmol/L, (+3) 8.0 mmol/L, (+4) 16.0 mmol/L
Bilirubin (BIL)	-	(-) 0 $\mu$ mol/L, (+1) 17 $\mu$ mol/L, (+2) 50 $\mu$ mol/L, (+3) 100 $\mu$ mol/L
Glucose (GLU)	-	(-) 0 mmol/L, (+-) 5 mmol/L, (+1) 15 mmol/L, (+2) 30 mmol/L, (+3) 60 mmol/L, (+4) 110 mmol/L
Vitamin C (VC)	-	(-) 0 mmol/L, (+1) 0.6 mmol/L, (+2) 1.4 mmol/L, (+3) 2.8 mmol/L
Calcium ion (Ca)	-	(-) 0 mmol/L, (+1) 2.5 mmol/L, (+2) 5.0 mmol/L, (+3) 10 mmol/L
Creatinine (Cr)	+2	(-) 0 mmol/L, (+1) 4.4 mmol/L, (+2) 17.7 mmol/L, (+3) 26.5 mmol/L
Microalbumin (MA)	+3	(-) 0 mg/L, (+1) 30 mg/L, (+2) 80 mg/L, (+3) 150 mg/L

Berdasarkan hasil urinalisis, ditemukan protein +2, pH basa, *blood* +3, *creatinine* +2, dan mikroalbumin +3. Kucing moi didapati hasil protein +2 dengan interpretasi proteinuria. Proteinuria pada kucing pengidap FIV memiliki kecendrungan untuk terjadi *Chronic kidney disease* (CKD)

(Tafin *et al*, 2017). Hal ini dapat terjadi bisa karena adanya peradangan dan hemoragi pada saluran pipis, serta adanya penyakit ginjal yaitu adanya gangguan filtrasi pada area glomerular dan tubular. pH pada *urine* moi berada pada angka 8.5, yang berarti urinenya *alkaline*. pH

urine ini dapat terjadi karena efek pakan, adanya infeksi bakteri pada saluran kemih. Adanya darah pada urin dapat disebabkan oleh adanya indikasi hemoragi/ hematuria. Kreatinin +2 pada urin dapat menandakan adanya kegagalan fungsi ginjal. Mikro albumin +3, mikroalbuminuria yaitu adanya sejumlah kecil albumin yang keluar berada di urin. Adanya mikro albumin dalam urin dapat menjadi indikasi adanya gangguan ginjal (Latimer, 2011).

### Terapi

Glucocorticoid merupakan sediaan injeksi yang berisi anti inflamasi deksametason. Deksametason memiliki fungsi mengubah transkripsi DNA, yang menyebabkan

perubahan pada metabolisme yang hasil akhirnya menurunkan respons inflamasi (Allerton *et al*, 2020).

Hematodin merupakan obat injeksi yang mengandung *taurine, ammonium, methionine, histidine, tryptophan, cobalt acetate, cyanocobalamin*, dan lain-lain hingga 100 ml. fungsi daripada hematodin ialah untuk meningkatkan nafsu makan, membantu dalam gangguan hematopoietik, anemia akibat infeksi atau kekurangan makan, proses penyembuhan dan meningkatkan kondisi atau stamina. Biodin berfungsi dalam memperbaiki proses metabolisme tubuh hewan sehingga meningkatkan kerja otot dan daya tahan tubuh hewan menjadi lebih baik (Allerton *et al*, 2020).

Tabel 3. Daftar terapi untuk kucing Moi

Obat	Dosis dan cara pemakaian	Frekuensi
Dexamethasone	0.25ml/cat S.C	Sekali terapi
Hematodin	0.2mg/kg S.C	Sekali terapi
Biodin	0.2mg/kg S.C	Sekali terapi
Metoclopramide HCl	0.2-0.5mg/kg PO	2x sehari
Sucralfate	250-500mg/kg PO	3x sehari
Wei Qi Booster	100mg/kg PO	2x sehari setelah makan
Gui Pi Tang	100mg/kg PO	2x sehari setelah makan
Doxycycline	5mg/kg PO	2x sehari
B Complex Ipi	2 tablet PO	2x sehari
Chimera blood booster	2 pill PO	1x sehari
Dexamethasone	½ tablet PO	1x sehari
Ampicillin	15mg/kg IV	Sekali terapi
Epinephrine	0,1ml/kg IV	Sekali terapi
Infus NS 0.9%	100ml IV	2x terapi

Primperan berisi 5mg. *Metoclopramide* memiliki metoclopramide dengan setiap 5 ml fungsi sebagai antiemetik. *Metoclopramide* mengandung metoclopramide HCl berguna dalam



kasus yang mengalami muntah dan memiliki efek yang baik terhadap reflux esofagitis (Allerton *et al*, 2020).

*Wei qi booster* merupakan obat herbal yang memiliki arti *defense qi*, berkaitan dengan pertahanan sistem imun, dan *boosting*. *Wei qi booster* mengandung *astragalus*, *angelica*, *codonopsis*, *lindera*, *citrus*, *lobelia*, *oldenladia*, dan *scrophularia* yang bahan-bahan ini memiliki fungsi untuk *tonify qi* pada seluruh tubuh dan *wei qi*. *Wei qi booster* diindikasikan dalam penderita infeksi viral kronis, *immune booster*, anemia, artritis kronis, gagal ginjal, kelemahan umum, virus FIV, dan FeLV. *Gui pi tang* memiliki arti memulihkan limfa. *Gui pi tang* memiliki kandungan *atractylodes*, *poria*, *astragalus*, *longan*, *ziziphus*, *ginseng*, *saussurea*, *glycyrrhiza*, *angelica*, dan *polygala* dengan fungsi untuk *tonify qi* limfa, menutrisi darah, dan lainnya. *Gui pi tang* merupakan obat herbal yang diindikasikan untuk hemoragi kronis GIT, trombositopenia, *immune mediated hemolytic*, *anxiety*, dan insomnia (Xie dan Preast, 2010).

*Doxycycline* merupakan antibiotik yang memiliki cara kerja menghambat sintesis protein pada inisiasi interaksi subunit ribosomal 30s. penggunaan antibiotik ini aman digunakan untuk penderita gangguan ginjal karena diekskresikan ke feses. *Ampicillin* merupakan antibiotik yang memiliki cara kerja mengganggu sintesis dinding sel bakteri.

*Ampicillin* ini diindikasikan untuk bakteri aerobik gram negatif dan positif kecuali bakteri betalaktamase seperti *E. coli*, dan *Staphylococcus aureus*. *Ampicillin* diekskresikan di empedu dan urin. (Allerton *et al*, 2020).

*Epinephrine* merupakan obat yang digunakan untuk resusitasi kardial, pada dosis tinggi menyebabkan resistansi vaskuler meningkat, mengalirkan darah ke organ pusat kemudian meningkatkan kardial output dan peredaran darah. *C. blood booster* ini merupakan obat herbal yang berfungsi dalam merangsang proses pembentukan sel darah merah. *Epinephrine* ini merupakan obat yang digunakan untuk resusitasi jantung, memperbaiki peredaran darah dan output cardiac. Obat ini digunakan pada pasien yang kolaps akibat mengalami gagal jantung (Allerton *et al*, 2020).

Vitamin B complex merupakan multivitamin B yang berfungsi untuk metabolisme energi, fungsi sel, dan kekebalan tubuh (Shakoor *et al*, 2021). Sukralfat adalah garam aluminium dari sukrosa sulfat. Pada suasana perut kosong, obat ini membentuk pasta kental yang dapat secara efektif mengikat ulkus atau luka dengan stabil antara molekul obat dengan protein pada permukaan ulkus. Sukralfat juga berfungsi sebagai barrier pelindung ulkus dari difusi asam, pepsin, dan garam empedu (Paramita *et al*, 2018).

## KESIMPULAN

Berdasarkan hasil pengamatan studi kasus dari kucing Moi, dari hasil pemeriksaan CBC dan testkit, diketahui bahwa kucing terdiagnosa FIV. *Treatment* yang diberikan ialah suportif dan simptomatik. FIV adalah penyakit virus yang dapat menjadi “*silent killer*” bagi kucing terjangkit karena sifat virusnya yang memiliki 3 tipe

dengan tipe terminal yang merupakan tipe yang sudah sulit untuk diterapi. Terapi suportif dan obat-obatan antiviral dapat diberikan namun juga harus mempertimbangkan kondisi dan fungsi organ dari kucing tersebut. Perlunya pencegahan berupa vaksinasi dan pemeliharaan secara indoor agar dapat meminimalisir kucing terkena penyakit FIV.

## DAFTAR PUSTAKA

- Allerton, F., Batchelor, D., Bexfield, N., Chan, D., Featherstone, H., Frowde, P., Helm, J., Kenr, A., Killick, D. and Jackson, H., 2020. BSAVA Small Animal Formulary 10th edition, Part A: Canine and Feline.
- Hosie, M.J., Addie, D., Belák, S., Boucraut-Baralon, C., Egberink, H., Frymus, T., Gruffydd-Jones, T., Hartmann, K., Lloret, A., Lutz, H. and Marsilio, F., 2009. Feline immunodeficiency. ABCD guidelines on prevention and management. *Journal of Feline Medicine & Surgery*, 11(7), pp.575-584.
- Kim, J., Behzadi, E.S., Nehring, M., Carver, S., Cowan, S.R., Conry, M.K., Rawlinson, J.E., VandeWoude, S. and Miller, C.A., 2023. Combination Antiretroviral Therapy and Immunophenotype of Feline Immunodeficiency Virus. *Viruses*, 15(4), p.822.
- Kumarasinghe, I.V.D.T.P., Dharmasuriya, J.Y.C., 2020. Feline Immunodeficiency virus (FIV) in Sick Cats in Sri Lanka; prevalence, diagnosis, and treatment. *Journal of Dairy, Veterinary & Animal Research*.
- Lacerda, L. C., Silva, A. N., Cruz, R. D. S., Freitas, J. S., Said, R. A., Munhoz, A. D. 2020. Hematological and Biochemical Aspects of Cats naturally infected with feline immunodeficiency virus and feline leukemia. *Brazilian Journal of Veterinary Medicine*.
- Latimer, K.S. ed., 2011. Duncan and Prasse's veterinary laboratory medicine: clinical pathology. John Wiley & Sons.
- Novo, S.G., Bucafusco, D., Diaz, L.M. and Bratanich, A.C., 2016. Viral diagnostic criteria for Feline immunodeficiency virus and Feline leukemia virus infections in domestic

- cats from Buenos Aires, Argentina. *Revista Argentina de microbiologia*, 48(4), pp.293-297.
- Olson, S. W., Hohenhaus, A.E., 2019. Feline non-regenerative anemia: Diagnostic and treatment recommendations. *Journal of feline medicine and surgery*, 21(7), pp.615-631.
- Paramita, D.A., Wardhana, Y.W., Adi, W.A. and Sudirman, S., 2018. Analisis Sukralfat Pasca Kalsinasi Untuk Obat Sitoproteksi Pada Mukosa Lambung. *Jurnal Sains Materi Indonesia*, 13(4), pp.40-45.
- Poffo, D., Almeida, A.B., Nakazato, L., Dutra, V., Correa, S.H., Mendonça, A.J. and Sousa, V.R., 2017. Feline immunodeficiency virus (FIV), feline leukaemia virus (FeLV) and *Leishmania* sp. in domestic cats in the Midwest of Brazil. *Pesquisa Veterinária Brasileira*, 37, pp.491-494.
- Reagan, W.J., Rovira, A.R.I. and DeNicola, D.B., 2019. *Veterinary hematology: atlas of common domestic and non-domestic species*. John Wiley & Sons.
- Shakoor, H., Feehan, J., Mikkelsen, K., Al Dhaheri, A.S., Ali, H.I., Platat, C., Ismail, L.C., Stojanovska, L. and Apostolopoulos, V., 2021. Be well: A potential role for vitamin B in COVID-19. *Maturitas*, 144, pp.108-111.
- Suhendro, D.M., Sukariada, I. P. J., Suprapti, D., Adikarsa, O., 2021. Kejadian Feline Immunodeficiency Virus (FIV) di Kota Pontianak.
- Sykes, J.E., 2014. Feline immunodeficiency virus infection. *Canine and feline infectious diseases*, p.209.
- Taffin, E.R., Paepe, D., Ghys, L.F., De Roover, K., Van de Maele, I., Saunders, J.H., Duchateau, L. and Daminet, S., 2017. Systolic blood pressure, routine kidney variables and renal ultrasonographic findings in cats naturally infected with feline immunodeficiency virus. *Journal of feline medicine and surgery*, 19(6), pp.672-679.
- Tran, V., Kelman, M., Ward, M. and Westman, M., 2019. Risk of feline immunodeficiency virus (FIV) infection in pet cats in Australia is higher in areas of lower socioeconomic status. *Animals*, 9(9), p.592.
- Westman, M.E., Coggins, S.J., van Dorsselaer, M., Norris, J.M., Squires, R.A., Thompson, M. and Malik, R., 2022. Feline immunodeficiency virus (FIV) infection in domestic pet cats in Australia and New Zealand: Guidelines for diagnosis, prevention and management. *Australian Veterinary Journal*, 100(8), pp.345-359.
- Xie, H. and Preat, V. eds., 2010. *Xie's Chinese veterinary herbology*. John Wiley & Sons.