

Efek Pemaparan Deltamethrin pada Broiler Terhadap Aktivitas Enzim Alanin Aminotransferase, Aspartat Aminotransferase dan Gambaran Histopatologi Hepar

*(Effects of Exposure Deltamethrin in Broiler Chickens by Observing Enzyme Activities
Alanine Aminotransferase, Aspartate Aminotransferase and Description of
Histopathology of The Liver)*

Nemay Anggadewi Ndaong¹, Agustina Dwi Wijayanti², Sitarina Widyarini²

¹Laboratorium Farmakologi, Fakultas Kedokteran Hewan,
Universitas Nusa Cendana Kupang. Email: *nemayndanong@gmail.com*

²Laboratorium Farmakologi Fakultas Kedokteran Hewan
Universitas Gadjah Mada Yogyakarta

ABSTRACT

The purpose of this study is to determine the effects of deltamethrin exposure on the Broiler's liver histopathological feature, alanine aminotransferase (ALT) and aspartate aminotransferase (AST) enzyme activity. Fourty DOC Broilers strain New Loghman are divided into four group of ten and they were adapted for 5 days prior to the treatment. Group I (KI) is a control group, group II were given 20 mg/L deltamethrin, group III were given 10 mg/L deltamethrin and exposure deltamethrin concentration 10 mg/L and group IV were given 5 mg/L delthametrin. Deltamethrin was mixed with drinking water and then was given to the treatment group for 30 days. Blood samples were taken on day 0, day 15 and day 30 of treatment to determine of ALT and AST enzyme activity. On day 35, all animal were sacrificed, liver were taken out and fixed in 10% of buffer formalin for microscopic examination. Results of the AST enzyme activity shows that exposure to 20 mg/L and 10 mg/L deltamethrin for 30 days resulted in the histopathological changes of the liver, such as, fatty degeneration, necrosis on liver cells, inflamation of the liver, and necrosis on liver cells without the infiltration of inflamation cells. It is conclude that exposure to 20 mg/L deltamethrin for 30 days resulted in an increase in AST enzyme activity which is supported liver histopathological changes: fatty degeneration, necrosis, inflamation, and necrosis on liver cells without the infiltration of inflamation cells.

Keywords: pyreteroid, deltamethrin, AST, ALT, liverhistopathology, broiler.

PENDAHULUAN

Deltamethrin merupakan insektisida pireteroid sintetik berspektrum luas, yang digunakan sebagai pengganti organoklorin dan organophospat dalam program *pestcontrol* pada peternakan ayam, sapi, babi, dan anjing karena memiliki efek *knock down* pada organisme sasaran dan bioakumulasi rendah di lingkungan (Ellis dan Rockville 2003, Patro *et al.* 1996).

Penggunaan insektisida dalam mengontrol ektoparasit pada peternakan telah memberikan dampak nilai ekonomi yang berarti bagi peternak dan menurunkan *vector-borne diseases* (Abbasy dan Mossa 2012). Namun demikian, penggunaan insektisida yang kurang terkontrol, aplikasi dosis yang tidak sesuai dan pemaparan yang berlangsung lama dapat menimbulkan residu pada organisme bukan target dan metabolit hasil reaksi dalam tubuh dapat

memberikan pengaruh toksisitas bagi organisme tersebut.

McGregor (2000) menyatakan residu deltamethrin ditemukan pada otot, otak, hati, ginjal, darah, lemak, paru-paru, otak, saraf, sum-sum tulang belakang, ovarium dan kulit punggung. Jayashree *et al.* (2003) mengemukakan paparan deltamethrin pada broiler dapat menginduksi stress oksidatif, peningkatan aktivitas glutathion peroksidase dan peningkatan aktivitas enzim aspartate aminotransferase.

Senyawa deltamethrin mengalami metabolisme di hepar yang merupakan tempat detoksifikasi. Perubahan deltamethrin hasil metabolisme dalam hepar akan menghasilkan superoksida yang dapat menyebabkan kerusakan sel yang berujung pada kematian dan degenerasi sel. Adanya kerusakan sel-sel hepar dapat ditandai dengan mengevaluasi aktivitas enzim Alanin Aminotransferase (ALT) dan Aspartat Aminotransferase (AST). Enzim ALT dan AST merupakan dua enzim yang dihasilkan oleh sel-sel hati (Lu 1995). Peningkatan aktivitas enzim ALT dan AST mengindikasikan adanya kerusakan sel-sel hepar, keduanya akan meningkat terlebih dahulu dan meningkat drastis bila dibandingkan enzim hepar lainnya.

Penggunaan deltamethrin sebagai insektisida pada kandang merupakan salah satu penyebab munculnya residu deltamethrin dalam produk hasil broiler yang dapat mengganggu kesehatan manusia. Berdasarkan latar belakang tersebut, penelitian ini untuk mengetahui efek pemaparan deltamethrin khususnya terhadap aktivitas enzim ALT dan AST serta struktur hepar pada broiler Strain New Lohman.

METODE

Broiler yang digunakan adalah *Day Old Chick* Strain New Lohman yang telah diadaptasikan selama 5 hari. Senyawa yang diuji adalah deltamethrin (Bayer®). Penelitian ini terdiri dari 10 ekor broiler pada tiap kelompok dengan 4 perlakuan yaitu kontrol (tanpa diberi perlakuan), deltamethrin dengan dosis 5 mg/L, deltamethrin dosis 10 mg/L, dan deltamethrin dosis 20 mg/L yang diberikan melalui air minum. Sebelum diberikan broiler dipuaskan minum. Sampel darah dikoleksi pada hari ke 0, ke 15 dan ke 30 untuk mengevaluasi aktivitas enzim ALT dan AST. Pada umur ke 35, broiler dinekropsi organ hepar dikoleksi untuk dibuat preparat histopatologi dengan metode paraffin dan pewarnaan Hematoksin-Eosin. Perubahan patologis pada sel hepar dianalisis secara deskriptif. Aktivitas enzim ALT dan AST dianalisis dengan ANOVA *Split Plot* dilanjutkan dengan uji *Post Hoc Tuckey's HSD*.

HASIL DAN PEMBAHASAN

Aktivitas Enzim ALT dan AST

Hasil rerata pengukuran aktivitas enzim ALT dalam serum terhadap paparan deltamethrin selama 30 hari pada Broiler dengan konsentrasi 5 mg/L, 10 mg/L dan 20 mg/L (Gambar 1). Gambar 1 memperlihatkan rerata aktivitas enzim ALT kelompok perlakuan lebih tinggi dibandingkan dengan kelompok kontrol. Pada hari ke-15 aktivitas enzim ALT dosis 10 mg/L lebih tinggi dibandingkan dosis 5 mg/L dan 20 mg/L sedangkan pada hari ke-30 aktivitas enzim ALT dosis 20 mg/L lebih tinggi dibandingkan dosis 10 mg/L dan 5 mg/L, kelompok dosis 5 mg/L

aktivitas enzim ALT lebih rendah dibandingkan nilai kadar ALT kelompok kontrol

Dari hasil uji ANOVA Split Plot tampak bahwa tidak terdapat perbedaan antar dosis pemberian ($P>0,05$). Periode pemberian tidak berbeda terhadap aktivitas enzim ALT ($P>0,05$). Pada interaksi antara variasi dosis deltamethrin 5 mg/L, 10 mg/L, dan 20 mg/L tidak terdapat perbedaan dengan periode pemberian ($P>0,05$).

Hasil rerata pengukuran aktivitas enzim AST dalam serum terhadap paparan deltamethrin selama 30 hari pada broiler dengan konsentrasi 5 mg/L, 10 mg/L dan 20 mg/L, disajikan pada Gambar 2. Hasil memperlihatkan rerata aktivitas enzim AST hari ke-15 untuk dosis 10 mg/L lebih tinggi dibandingkan dosis 5 mg/L dan 20 mg/L. Aktivitas AST dosis 20 mg/L lebih rendah dibandingkan kelompok kontrol. Pada hari ke-30 aktivitas AST keseluruhan kelompok perlakuan lebih tinggi dibandingkan kelompok kontrol dan kelompok dosis 20 mg/L lebih tinggi dibandingkan dosis 10 mg/L dan 5 mg/L. Hasil analisis ANOVA Split Plot memperlihatkan bahwa tidak terdapat perbedaan antar dosis pemberian ($P>0,05$). Periode pemberian berpengaruh terhadap aktivitas enzim AST ($P<0,05$). Pada interaksi antara variasi dosis deltamethrin 5 mg/L, 10 mg/L, dan 20 mg/L tidak terdapat perbedaan dengan periode pemberian ($P>0,05$). Untuk melihat adanya pengaruh periode waktu paparan deltamethrin terhadap aktivitas enzim AST, dilanjutkan uji *Post hoc Tukey's HSD* memperlihatkan aktivitas enzim AST pada hari ke-30 kelompok perlakuan 20 mg/L lebih tinggi ($P<0,05$) dibanding dengan kelompok yang lain.

Efek Paparan deltamethrin terhadap Histopatologi Hepar

Berdasarkan hasil pengamatan, histologis hepar broiler setelah paparan deltamethrin selama 30 hari berturut-turut menunjukkan kerusakan pada hepatosit yaitu dosis 5 mg/L ditemukan adanya perubahan berupa vakuolisasi terbatas jelas di dalam sitoplasma di daerah sentrolobuler sebesar 20%, infiltrasi sel radang di daerah pembuluh darah 40%, dan 60% tidak ada perubahan. Pada dosis 10 mg/L ditemukan perubahan berupa vakuolisasi terbatas jelas di dalam sitoplasma di daerah sentrolobuler sebesar 60%, nekrosis 60%, radang polimorfonuklear disekitar duktus bileferus 80%. dosis 20 mg/L memperlihatkan perubahan hepar berupa vakuolisasi terbatas jelas di dalam sitoplasma sentrolobuler sebesar 100%, nekrosis 60%, inti sel piknotik tanpa reaksi radang 60% (Gambar 3).

Pengamatan hepatosit normal mempunyai ciri-ciri: sel tersusun secara radier terhadap vena sentralis, bentuk sel polyhedral dan terdapat lempeng-lempeng hepatosit. Sel terlihat memiliki satu nukleus namun ada juga yang memiliki lebih dari satu nukleus (Binukleat) yang terdapat di tengah sel. Hasil penelitian ini sesuai dengan penelitian yang dilakukan Chargui *et al.* (2012). Pada hepar yang terkena paparan deltamethrin, secara mikroskopis terlihat adanya vakuolisasi terbatas jelas didalam sitoplasma, dan nekrosis sentrolobuler.

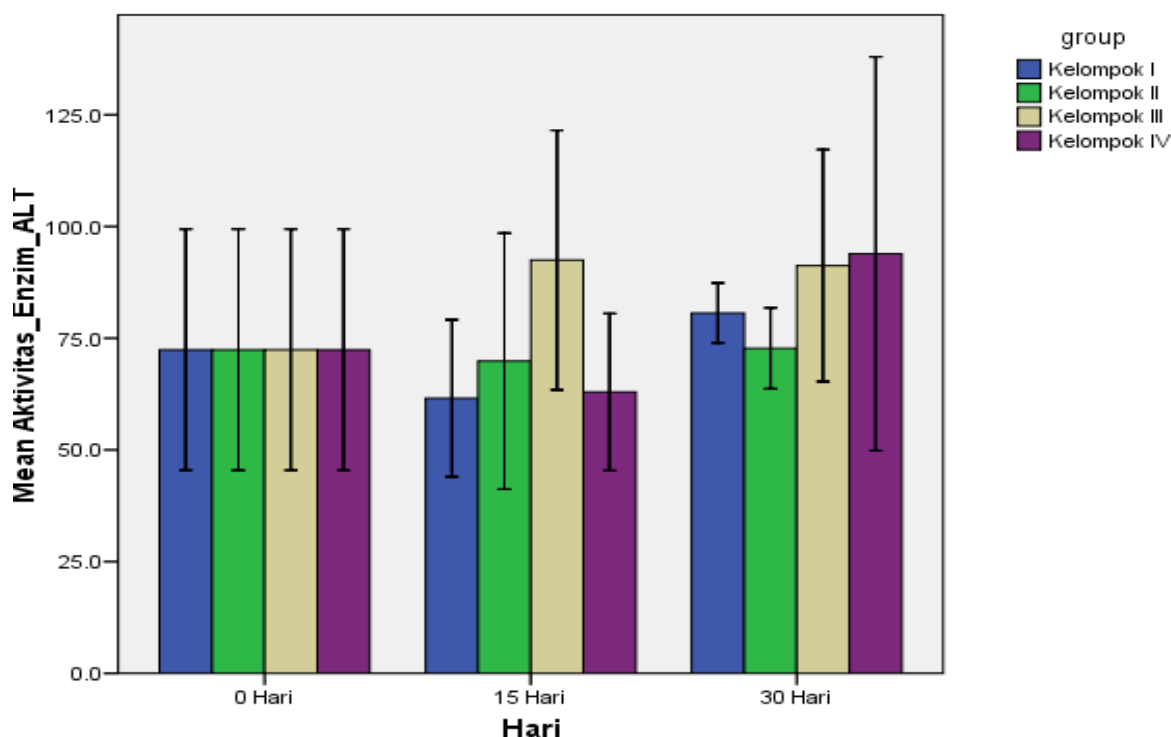
Kerusakan sel hepar akibat paparan deltamethrin pada broiler belum pernah dilaporkan sebelumnya. Namun demikian telah banyak penelitian pada berbagai hewan model (tikus, mencit, anjing dan ikan) yang memperlihatkan kerusakan sel hepar pasca paparan deltamethrin (Shoma

2004). Dilaporkan sebelumnya bahwa kerusakan sel hepar akibat agen toksik berhubungan dengan dosis yang digunakan dan durasi paparan (Amacher, 1998). Pada penelitian ini, dosis 5 mg/L, 10 mg/L dan 20 mg/L menyebabkan perubahan pada hepatosit berupa vakuola berbatas jelas didalam sitoplasma dengan persentase masing-masing 20%, 60%, dan 100%.

Karakteristik hepatosit yang mengalami vakuolisasi adalah volume hepatosit membesar, nukleus rata-rata dan terdesak ketepi, dalam sel nampak vacuol-vacuol dengan batas sitoplasma yang jelas. Hepatosit bervakuola ditemukan pada zona sentrolobuler yakni di sekitar daerah vena sentralis. Hepatosit yang

mengalami vakuolisasi lebih banyak ditemukan dari sel yang mengalami inti sel piknosis tanpa rekasi radang dan nekrosis. Kelompok dosis 5 mg/L mengalami vacuolisasi hepatosit (20%), dosis 10 mg/L (60%) dan 20 mg/L (100%).

Deltamethrin yang masuk kedalam tubuh melalui sistem gastrointestinal, setelah diserap akan dibawa ke vena porta. Metabolisme terjadi di dalam hepar melalui ester hidrofilik dan jalur oksidatif oleh sitokrom P450. Hal ini menyebabkan penurunan P450 di hati dan menyebabkan ikatan kovalen dengan protein intrasel sehingga menimbulkan stres oksidatif.



Gambar 1. Rerata aktivitas enzim ALT pada masing-masing kelompok perlakuan (Kelompok I: Kontrol, KII : 5 mg/L, KIII: 10 mg/L, K IV : 20 mg/L).

Gambar 2.

R
e
r
a
t
a

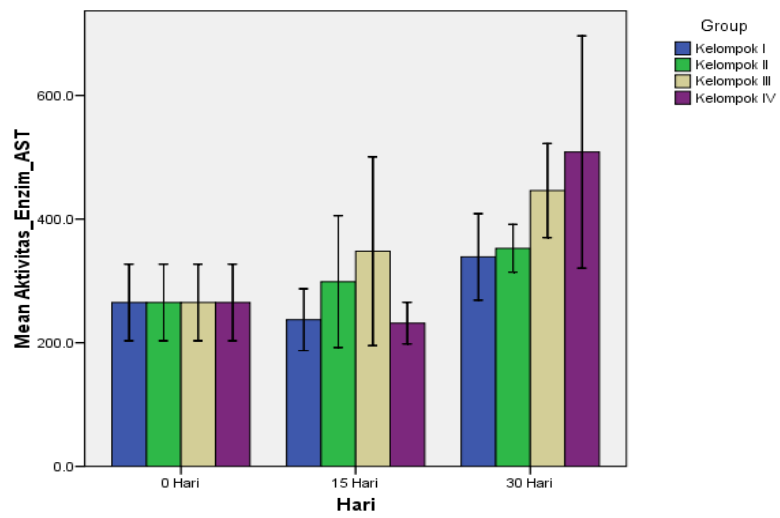
a
k
t
i
v
i
t
a
s

A
S
T

p
a
d
a

n
a
s
i
n
g
-
n
a
s
i
n
g

k
e
l
o
n
p
o
k



p
e
r
l
a
k
u
a
n

(
K
e
l
o
n
p
o
k

I
:

K
o
n
t
r
o
l
,

K

I
:

5

n
g
/
L
,

K
I
I
:

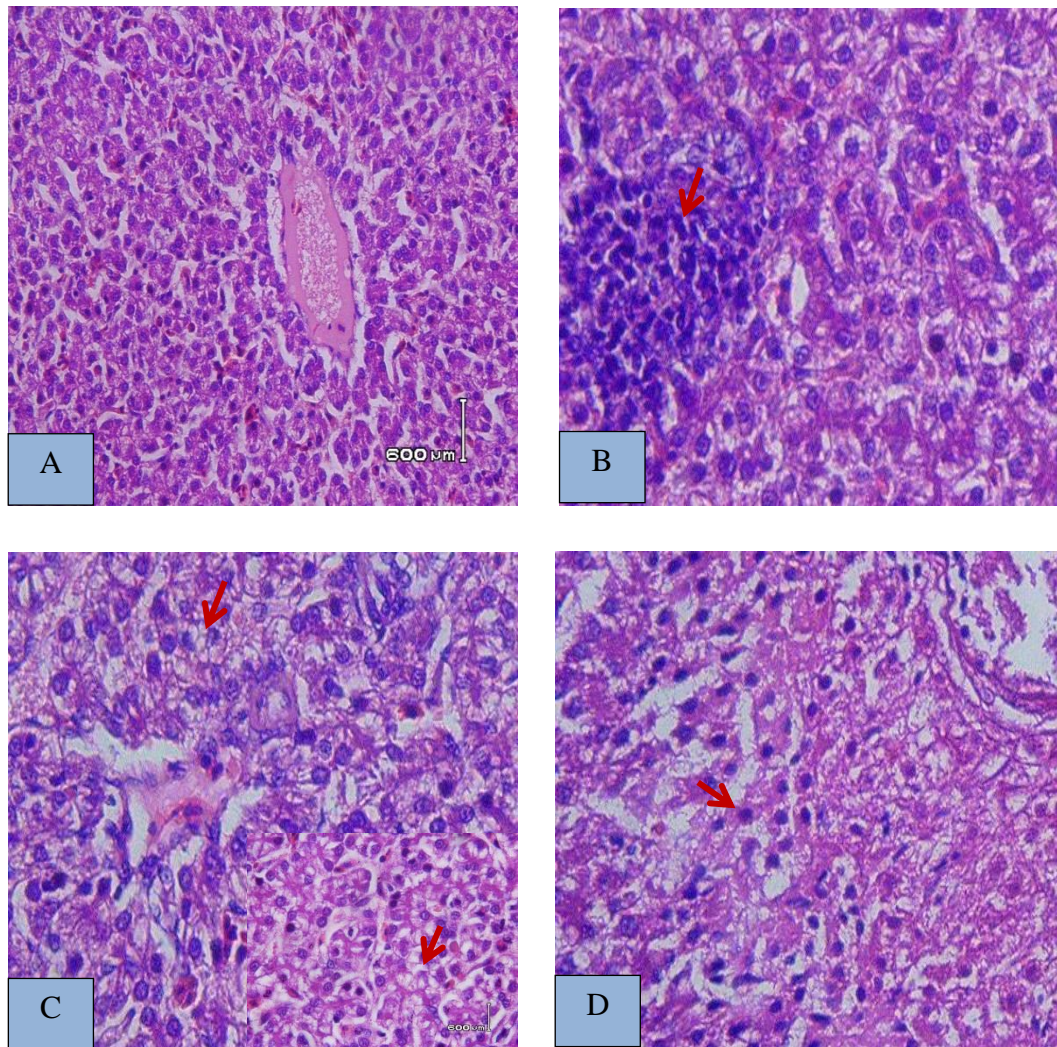
1
0

n
g
/
L
,

K
I
V
:

2
0

n
g
/
L
)
.



Gambar 3. Histopatologis Hepar akibat paparan deltamethrin selama 30 hari (A: hepar normal; B: Infiltrasi sel inflamasi (panah merah), C: Vakuolisasi terbatas jelas dalam sitoplasma (panah merah), D: Inti sel piknotik tanpa reaksi radang (panah merah), Pewarnaan HE, Perbesaran 100X).

Stres oksidatif dapat muncul karena keseimbangan produksi *Reactive Oxigen Spesies* (ROS) terganggu. Reaksi ROS bersumber dari radikal bebas (*superoksida, radikal hidrosil, alkoxyl, dan peroxy*) yang muncul pada saat terjadinya hipoksia pada sel. Setiap organisme dapat memberikan respon terhadap keadaan hipoksia, dimana pengaturannya dapat dilakukan pada tingkat sistemik maupun seluler (Bag dan

Bag 2004). Peningkatan ROS oleh mitokondria menurunkan kondisi konsumsi oksigen pada sitokrom C oksidasi, menyebabkan deplesi ATP dan terjadi akumulasi ROS pada kompleks mitokondria (Harju *et al.* 2004).

Radikal superoksida mencetuskan peroksidasi lipid di membran sel, mitokondria dan retikulum endoplasma. Peningkatan permeabilitas sel menyebabkan masuknya Ca^{2+} , yang

menyebabkan kerusakan lebih lanjut sehingga merusak komponen lipid, karbohidrat dan asam nukleat (Marks *et al.* 2000). Lipoprotein tidak dapat dibentuk dan lipid tidak dapat disekresikan dari sel, sehingga terakumulasi. Wujud histopatologis paparan deltamethrin pada sel hepatosit adalah vakuolisasi terbatas jelas di dalam sitoplasma yang bersifat difus, artinya bahwa paparan deltamethrin menimbulkan tingkatan stres oksidatif yang sama pada semua hepatosit dalam hepar.

Degenerasi melemak yang ditemukan dalam penelitian ini adalah degenerasi melemak dengan ukuran yang kecil. Menurut Striker (1992) degenerasi

melemak dengan ukuran kecil (*microvesicular steatosis*) adalah tetesan-tetesan lemak ukuran kecil dan nukleus masih berfungsi. Perubahan hepatosit jenis ini bersifat *reversible*, akan menuju pada perubahan *irreversible* nekrosis apabila terjadi perubahan ukuran degenerasi melemak (*macrovesicular steatosis*). Pada kondisi hepar nekrosis aktivitas ALT dan AST dapat meningkat 10-500 kali dari normal (Zimmerman dan Mandley 1993).

Peningkatan nilai AST yang tinggi menandakan adanya nekrosis jaringan yang meluas dan mengindikasikan adanya kerusakan hepar. Aktivitas enzim AST ditemukan dalam sitosol dan mitokondria hepatosit (Herlong 1994), tetapi dalam jumlah yang tinggi ditemukan dalam otot skelet, jantung, ginjal, otak dan pancreas.

84

AST digunakan sebagai indikator spesifik untuk kerusakan mitokondria terutama pada area sentrolobuler hepar (Amancher, 1998). Menurut Coles *et al.* (1974) pada keadaan nekrosis hepar sedang, terjadi peningkatan aktivitas setinggi 50-400 unit, pada nekrosis berat meningkat lebih dari 400 unit. Pada penelitian ini paparan deltamethrin 20 mg/L menyebabkan peningkatan aktivitas enzim ALT dan AST sebesar 40 IU/L dan 512,2 IU/L. Duncan dan Prasses's (2003) menyatakan aktivitas enzim ALT pada unggas, kuda, babi, dan ruminan ditemukan rendah. Peningkatan aktivitas enzim ALT pada spesies tersebut diatas lebih berkaitan dengan adanya kerusakan pada otot bukan pada hepar. Pada hasil penelitian ini aktivitas enzim ALT dan AST pada

Broiler yang dipapar deltamethrin selama 30 hari hanya memperlihatkan peningkatan aktivitas enzim AST yang berbeda pada kelompok kontrol ($P < 0,05$) namun demikian tidak berbeda antar kelompok perlakuan ($P > 0,05$). Hal tersebut diduga karena rentangan variasi konsentrasi dosis deltamethrin yang sempit sehingga indikator kerusakan hepar yang diakibatkan paparan deltamethrin melalui aktivitas enzim ALT pada Broiler dalam penelitian tidak berbeda. Namun demikian, lama waktu pemaparan (15 hari dan 30 hari), berpengaruh bermakna terhadap peningkatan aktivitas enzim AST.

Hasil penelitian efek paparan deltamethrin terhadap aktifitas enzim ALT dan AST tidak sesuai dengan yang pernah dilaporkan sebelumnya. Dosis, lama pemberian, rute pemberian dan galur hewan coba diduga berpengaruh terhadap efek toksik deltametrin pada hepar, sehingga kemungkinan aktivitas enzim ALT dan AST juga terpengaruh. Hal ini didukung oleh Lu (1995) yang menyatakan bahwa sifat suatu senyawa dalam tubuh hingga menimbulkan efek toksik sangat bergantung pada rentangan dosis pemberian, rute pemberian, lama pemberian dan terutama variasi antar individu dan spesies.

Selain itu, deltamethrin diketahui meningkatkan malonil dialdehid (MDA) dalam sel hepar, suatu aldehid yang bersifat toksik. Radikal ini dapat berikatan secara kovalen dengan membran sel mitokondria dan mengawali proses peroksidasi lipid menyebabkan nekrosis lobuler hepatic (Ince *et al.* 2012). Kerusakan melalui proses peroksidasi lipid terjadi ketika radikal bebas berdekatan dengan membran fosfolipid sehingga menyerang rantai lipid

mengambil
dan

elektron

tersebut

membentuk *peroxyl radical* yang mengakibatkan kerusakan sel. Zona nekrosis berhubungan dengan aktifitas enzim sitokrom p-450 di hepatosit sentriolobuler (Priyanto 2009).

Pada jalur ini, stres intraseluler yang parah akibat radikal bebas mengaktifasi retikulum endoplasma, permeabilitas lisosom, atau *c-jun-N-terminal* kinase yang kemudian mengaktifasi pro-apoptotik yang kemudian mengaktifasi *Mitochondria Permeability Transition* (MPT) dan menyebabkan influks proton melalui membran dalam mitokondria yang menghentikan sintesis ATP oleh mitokondria. Menipisnya ATP mitokondria menyebabkan terjadinya pelebaran matriks dan permeabilisasi membran luar mitokondria serta pecahnya membran dengan melepaskan sitokrom C dan protein mitokondria pro-apoptotik lainnya dari intramembran menuju ke sitosol (Amacher 1998), Pelepasan sitokrom C pada sitosol akan mengaktifkan kematian sel terprogram (apoptosis) (Dash 2008, Wang dan Lin 2013). Setelah sel menerima sinyal yang sesuai untuk apoptosis, selanjutnya organela-organela sel akan mengalami degradasi, dimana sel yang mulai mengalami apoptosis secara mikroskopis akan mengalami perubahan; sel mengerut dan lebih bulat, karena pecahnya proteinase sitoskeleton oleh kaspase. Sitoplasma tampak lebih padat. Kromatin menjadi terkondensasi dan fragmentasi yang padat pada membran inti (piknotik). Kromatin berkelompok di bagian perifer, di bawah membran inti menjadi masa padat dalam berbagai bentuk dan ukuran. Membran inti menjadi diskontinue dan DNA yang ada di dalamnya pecah menjadi beberapa fragmen (Karyoheksis). Degradasi DNA ini mengakibatkan inti

terpecah menjadi beberapa neurosomal

unit. Membran inti sel memperlihatkan tonjolan-tonjolan yang ireguler/*blebs* pada sitoplasma. Sel terpecah menjadi beberapa fragmen (*Apoptotic bodies*) yang nantinya akan difagosit oleh sel yang ada disekitarnya (Lumonga 2008). Staicu *et al.* (2007) melaporkan bahwa deltamethrin memicu penurunan kapasitas spermatozoa yang disebabkan karena terjadinya apoptosis pada sel sertoli.

KESIMPULAN

Efek paparan deltamethrin tidak berpengaruh terhadap aktivitas enzim ALT tetapi berpengaruh terhadap aktivitas enzim AST, dimana dosis 20 mg/L meningkatkan aktifitas enzim AST pada hari perlakuan ke-30. Efek paparan deltamethrin dengan variasi dosis yang berbeda terhadap histopatologis hepar broiler memperlihatkan adanya perubahan yang sama berupa: vakuolisasi terbatas jelas didalam sitoplasma, nekrosis, inti sel piknotik tanpa reaksi radang, infiltrasi sel polimorfonuklear di sekitar pembuluh darah, dan dosis 20 mg/L menunjukkan derajat keparahan yang lebih berarti dibandingkan dosis 10 mg/L dan 5 mg/L.

DAFTAR PUSTAKA

- Abbassy MA dan Mossa AH. 2012. Haematobiochemical Effects of Formulated and Technical Cypermethrin and Deltamethrin Insecticides in Male Rats. *Journal of Pharmacology and Toxicology*.
- Amacher DE. 1998. Serum Transaminase Elevations as Indicator of Hepatic Injury Following the Administration Oral. *Journal Toxicology and Pharmacology*. 119- 130.
- Bag A dan Bag N. 2004. Target Sequence Polymorphism of Human Manganese Superoxide Dismutase Gene and its association with Cancer Risk; a Review. *Centre Cancer Epidemiology Biomarker prevention* 12: 3298-305
- Chargui I, Grissa I, Bensassi F, Hrira M.Y, Haouem S, Bencheikh H. 2012. Oxidative Stress, Biochemical and Histopathological Alterations in the Liver and Kidney of Female Rats Exposed to Low Doses of Deltamethrin: a Molecular Assessment. *Biomedical and Environment Journal* 6: 672-683
- Coles EH. 1974. *Veterinary Clinical Pathology*. Ed Ke-2. Usuonders Company. Pp 219
- Dash P. 2008. Apoptosis. <http://www.sgul.ac.uk/>. Diakses 10 Juni 2012.
- Duncan's dan Prasse's. 2003. *Veterinary Laboratory Medicine*. Ed. Ke-4. Blackweel Publishing Company. Pp 195
- Ellis R dan Rochville. 2003. Residue Of Some Veterinary Drugs In Animal And Foods Carbadox, Deltamethrin Dicyclanil, Flumequine, Imidocarb dipropoinatem Neomycin. Geneva: FAO Expert Committee.
- Harju T, Kaarteenaho-Wiik R, Sirvio R, Crapo JD, Oury TD, Soini Y, Kinnula VL. 2004. Manganese superoxide Dismutase in Increased in The Airways of Smoker's Lung's. *Europe Respiratory Journal* 24: 765-771
- Herlong HF. 1994. Approach To The Patient With Abnormal Liver enzymes. *Hospital Practice* 29: 32-38
- Ince S, Kucukkurt I, Aytekin I, Barak E. 2010. Short-Term Effect of Deltamethrin Treatment on Oxidative Stress Biomarkers in Anatolian Water

- Buffaloes. *Asian Journal of Animal and Veterinary Advances* 4: 266-270.
- Jayasree UA, Gopala R, Reddy Y, Anjaneyulu B, Kalakumar. 2003. Evaluation Of Vitamin E Against Deltamethrin Toxicity In Broiler Chicks. *Journal Pharmacology Science* 4: 447-452
- Lu FC. 1995. *Toksikologi Dasar; Asas, Organ sasaran, dan Penilaian Resiko*. Ed Ke-2. Jakarta: Penerbit Universitas Indonesia Press.
- Lumonga F. 2008. Apoptosis. Departemen Patologi Anatomo. Fakultas Kedokteran. Universitas Sumatera Utara. Medan. 1: 14
- Marks DB dan Smith AD. 2000. Biokimia Kedokteran Dasar: Suatu Pendekatan Klinis, Penerjemah Suyono J, Sadikin V, Mandera LI. Jakarta: EGC.
- McGregor DB. 2000. Pesticides Residue in Food 2000: Deltamethrin. International Agency For Research on Cancer. France
- Patro N, Mishra SK, Chattopadhyay M, Patro IK. 1996. neurotoxicological Effects Of Deltamethrin on The Postnatal developmental Of Cerebrum Of Rat. *Journal Bioscience*. 22: 177-130
- Pryanto. 2009. *Toksikologi Mekanisme, terapi Antidotum, Dan Penilaian Resiko*. Ed Ke-1. Jawa Barat: Penerbit Lembaga Studi dan Konsultasi Farmakologi.
- Staicu AC *et al.* 2007. Histological Changes In Deltamethrin-Induced Intoxication in *Carrasius auratus gibelio* (Pisces-cyprinidae). *Biotechnology in Animal Husbandary* 23: 619 -626.
- Stricker BHC. 1986. Hepatic Injury By Drugs And environmental Agents. *The Liver Annul* 5: 419-482
- Wang K dan Lin B. 2013. Pathofisiological Significance of Hepatic Apoptosis. Hindawi Publishing Corporation. 1:14
- Zimmerman dan Maddrey. 1993. *Toxic and Drug Induced Hepatitis in Schiff. Disease of the Liver*. Ed. Key-7. Phyladelphia: Lippincot Company