



Tersedia daring pada: <http://ejournal.undana.ac.id/jvn>

Metode Diagnosis Dan Tindakan Medis *Pyometra* Pada Anjing *Poodle* : Kasus Di Rumah Sakit Hewan Sumatera Barat

Riska Asria Sa'adatur Rahmi¹, Gito Haputra², Putri Utami²

¹KJFD Bedah dan Radiologi, Program Studi Kedokteran Hewan, Fakultas Kedokteran, Universitas Riau

²Platinum Vet Care, Bukittinggi, Sumatera Barat

Abstract

Keywords:

Pyometra, ovariohysterectomy, ultrasonography

Korespondensi:

riskaasria@lecturer.unri.ac.id

Pyometra is a common reproductive disorder in intact female dogs characterized by the accumulation of purulent material within the uterus and may lead to serious systemic complications if not treated promptly. This case report describes the diagnostic approach and clinical management of open pyometra in a female poodle dog treated at the West Sumatra Animal Hospital. A six-year-old intact female poodle was presented with a history of reddish vaginal discharge, fever, and abdominal distension. The diagnosis was established based on anamnesis, physical examination, ultrasonographic examination, and hematological analysis. Ultrasonography revealed uterine enlargement with hypoechoic fluid accumulation within the uterine lumen, while hematological examination showed leukocytosis and decreased packed cell volume. Based on these findings, the dog was diagnosed with open pyometra. Definitive treatment was performed by ovariohysterectomy under general anesthesia, followed by postoperative antibiotic, analgesic, and supportive therapy. Postoperative recovery was uneventful, and wound healing progressed well. This case highlights the importance of early diagnosis and confirms ovariohysterectomy as an effective treatment for pyometra in dogs.

PENDAHULUAN

Anjing merupakan salah satu hewan yang tergolong *pet animal* atau bisa dikatakan hewan yang dekat dengan manusia (Men dan Arjentina, 2018). Ada beberapa hal yang perlu diperhatikan dalam aspek pemeliharaan, terutama aspek kesehatan anjing. Hal ini sangat penting karena kesehatan yang baik akan membuat anjing menunjukkan penampilan dan kondisi yang prima. Anjing yang sakit akan dapat segera ditangani apabila pemilik memahami benar kebiasaan tingkah laku anjing dan mengetahui gejala klinis suatu penyakit (Subronto, 2014).

Pyometra adalah suatu penyakit yang ditandai dengan adanya infeksi atau peradangan pada dinding rahim atau uterus hewan betina yang biasanya didalamnya ada timbunan nanah/pus dalam jumlah yang banyak (Baithalu et al., 2010). *Pyometra* dapat diagnosis berdasarkan riwayat kasus, pemeriksaan fisik, pemeriksaan darah lengkap, dan diteguhkan dengan pemeriksaan radiografi atau ultrasonografi pada uterus dan ovarium. Tanda-tanda klinis bervariasi tergantung pada berat ringannya penyakit (Jitpean et al., 2014). Pada *pyometra* uterus berisi cairan purulen berwarna kuning, kuning kecoklatan, coklat tua, bahkan bercampur darah (Gibson et al., 2013). *Pyometra* dapat terjadi empat minggu hingga empat bulan setelah estrus. Tahap awal dari kejadian *pyometra* ini sering tidak menunjukkan gejala klinis yang signifikan, oleh sebab itu diagnosa *pyometra* sering terlambat (Adigunawan et al., 2019).

Terdapat beberapa metode untuk menangani kasus *pyometra*, yaitu dengan pembedahan, pengobatan dengan antibiotika, dan hormon atau menggunakan pembilasan uterus (*flushing*). Metode terbaik adalah dengan melakukan tindakan operasi *ovaryhysterectomy*. Teknik *ovaryhysterectomy* umum dilakukan pada *pyometra* jenis tertutup maupun terbuka, *ovaryhysterectomy* juga dapat mencegah kejadian *pyometra* berulang pada anjing (Rootwelt-andersen dan Farstad, 2006). Menurut

Adigunawan et al. (2019), pengobatan awal ditujukan kepada upaya membuka serviks dan kontraksi uterus sehingga nanah dapat dipaksa mengalir keluar, diikuti dengan mengadakan irigasi dengan obat antiseptik untuk membersihkan sisa-sisa nanah dalam uterus. Selanjutnya diberikan antibiotika untuk membunuh mikroorganisme penyebabnya. Berdasarkan hal tersebut maka cara mendiagnosa dan penanganan yang tepat perlu dilakukan dan dilaporkan.

METODOLOGI

Pemeriksaan Umum dan Fisik

Pemeriksaan umum dilakukan saat pasien tiba di Rumah Sakit Hewan, proses ini diawali dengan anamnesis, yaitu wawancara sistematis yang dilakukan dengan pemilik hewan.

Pemeriksaan Ultrasonografi

Pemeriksaan ultrasonografi dilakukan dengan menggunakan mesin USG real time mode B mode dengan transduser convex atau microconvex berfrekuensi 3.5-8MHz untuk mengevaluasi uterus pada pasien dengan dugaan *pyometra*. Pasien diposisikan dorsal atau lateral recumbensi, area abdomen ventral dicukur dan diaplikasikan gel ultrasonografi, kemudian dilakukan pencitraan uterus secara longitudinal dan transversal dengan vesica urinaria sebagai landmark anatomi.

Pemeriksaan Laboratorium

Pemeriksaan darah dengan menggunakan *hematology analyzer*. Pemeriksaan darah yang dilakukan adalah *Complete Blood Count (CBC)*. Pengambilan darah dilakukan di *vena cephalica antebrachii* sebanyak 2 ml. Darah tersebut dimasukkan ke dalam tabung vakum dengan antikoagulan *Ethylene Diamine Tetraacetic Acid (EDTA)* untuk dilakukan pemeriksaan CBC dengan *hematology analyzer*. Pemeriksaan darah dilakukan untuk melihat profil darah dan sebagai

acuan untuk melakukan operasi ovariohisterektomi.

Tindakan Operasi

Setelah pasien anjing teranestesi dan diposisikan dalam dorsal recumbency, area abdomen dicukur dan didesinfeksi menggunakan alkohol 70% dan iodine tincture 3%, kemudian ditutup dengan kain duk steril. Insisi dilakukan pada linea alba sepanjang $\pm 4-6$ cm dari caudal umbilikus ke arah pubis hingga rongga abdomen terbuka. Uterus dan ovarium diidentifikasi dan dipreparir secara hati-hati untuk mencegah ruptur, diikuti penjepitan, ligasi menggunakan benang vicryl 2/0, dan pemotongan jaringan penunjang serta corpus uteri di antara klem arteri. Setelah uterus dan ovarium diangkat dan perdarahan terkontrol, rongga abdomen ditutup secara berlapis menggunakan benang vicryl 2/0 dengan teknik simple interrupted pada dinding abdomen dan subkutikuler pada kulit, disertai pemberian antibiotik topikal, kemudian area jahitan didesinfeksi menggunakan povidone iodine.

HASIL DAN PEMBAHASAN

Signalemen

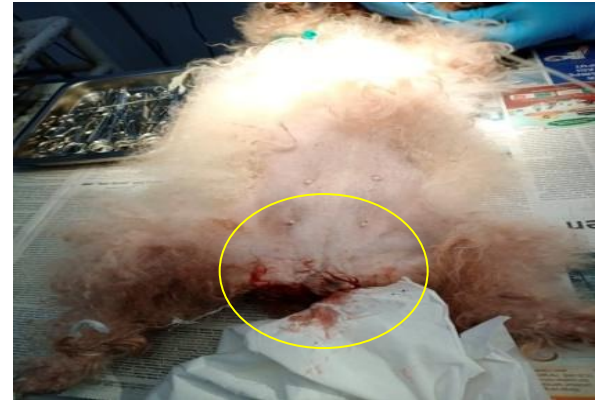Nama : Sydney
 Jenis : Anjing
 Ras : Poodle
 Jenis Kelamin : Betina
 Warna : Rambut putih
 Umur : 6 tahun
 BB (kg) : 4.2 kg

Anjing Sydney dibawa dengan keluhan keluarnya leleran kental berwarna kemerahan dari alat kelamin sejak tiga hari yang lalu, sebelumnya sydney belum pernah dikawinkan.

Pemeriksaan Fisik

Pasien memiliki gejala klinis memperlihatkan adanya leleran berwarna merah gelap yang keluar dari alat kelamin Gambar 1.

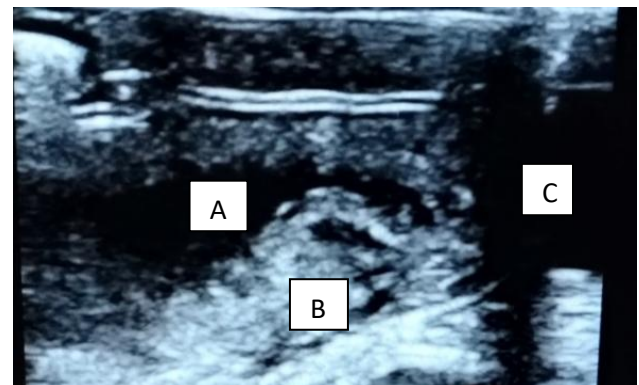
Hasil pemeriksaan fisik anjing sydney yaitu temperatur $39,4^{\circ}\text{C}$, frekuensi nafas 25 kali/menit, frekuensi pulsus 108 kali/menit, dan abdomen mengalami distensi.



Gambar 1. Gejala klinis *pyometra* terbuka pada anjing poodle. Terdapatnya leleran berwarna merah yang keluar dari vulva.

Pemeriksaan Ultrasonografi

Hasil pemeriksaan USG dengan posisi *dorsal recumbency* memperlihatkan pembengkakan pada uterus dan terlihat adanya akumulasi cairan di dalam lumen uterus Gambar 2.



Gambar 2. Hasil USG. Pemeriksaan dilakukan menggunakan probe linear. Kornua uterus membesar akibat akumulasi cairan. (A) menunjukkan uterus terisi pus/nanah (*hypoechoic*) dan (B) VU yang berisi urin (*anechoic*).

Pemeriksaan Hematologi *Analyzer*

Sebelum tindakan pembedahan pada anjing poodle dilakukan pemeriksaan profil darah. Pemeriksaan profil darah sebelum pembedahan bertujuan untuk mengetahui kondisi sistemik tubuh anjing dan sebagai dasar untuk melakukan tindakan pembedahan. Hasil pemeriksaan profil darah anjing poodle ditampilkan pada Tabel 4.

Tabel 4. Hasil pemeriksaan profil hematologi dengan menggunakan *Hematology Analyzer*.

Hematologi Rutin	Hasil	Rujukan	keterangan
Hb (g/dl)	14.6	12.0-18.0	Normal
RBC ($10^9/L$)	8.65	6.0-15.0	Normal
WBC ($10^{12}/L$)	37.03	5.0-8.50	Tinggi
Trombosit ($10^9/L$)	290	160.0-625.0	Normal
PCV (%)	23.3	37.00-55.0	Rendah
MCV (F1)	70	60.0-77.0	Normal
MCH (Pg)	23	14.0-25-0	Normal
MCHC (g/dl)	32	31.0-36.0	Normal

Keterangan: Hb= Hemoglobin; RBC= *Red Blood Count*; WBC= *White Blood Count*; PCV= *Packed Cell Volume*; MCV= *Mean Corpuscular Volume*; MCH= *Mean Corpuscular Hemoglobin*; MCHC= *Mean Corpuscular Hemoglobin Concentration*.

Dari hasil pemeriksaan profil darah anjing poodle yang mengalami *pyometra* terbuka terlihat adanya peningkatan pada leukosit dan penurunan pada PCV.

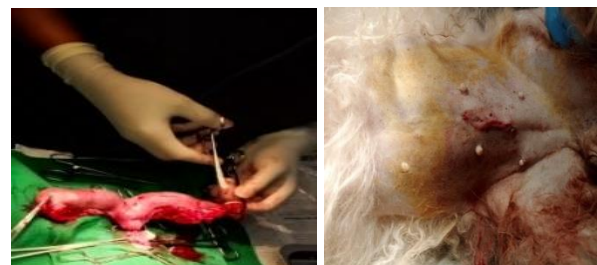
Penanganan

Berdasarkan hasil pemeriksaan dari anamnesa dengan pemilik hewan, gejala klinis, pemeriksaan menggunakan, USG dan

pemeriksaan profil darah menggunakan *hematology analyzer* yang telah dilakukan menunjukkan anjing poodle menderita *pyometra* terbuka. Penanganan *pyometra* terbuka pada anjing poodle yang dilakukan adalah ovariohisterektomi.

Persiapan Pasien Sebelum Operasi

Sebelum operasi pasien dipuasakan selama 8-12 jam, kemudian dilakukan pemeriksaan fisik secara umum meliputi frekuensi pulsus, frekuensi nafas, suhu tubuh, keadaan umum anjing. Selanjutnya pasien diberikan premedikasi dengan menggunakan atropin sulfat secara *subcutan* (SC). Hewan disiapkan secara aseptik, kemudian dilakukan pemasangan intravena kateter untuk infus ringer lactat, 10 menit setelah diberikan premedikasi, pasien diinjeksikan anestesi umum kombinasi ketamin dan xylazin secara *intramuscular* (IM). Setelah teranestesi hewan dibaringkan posisi *dorsal recumbency*. Daerah abdomen dicukur serta diberikan *antiseptic*. Selanjutnya dilakukan operasi ovariohisterektomi.

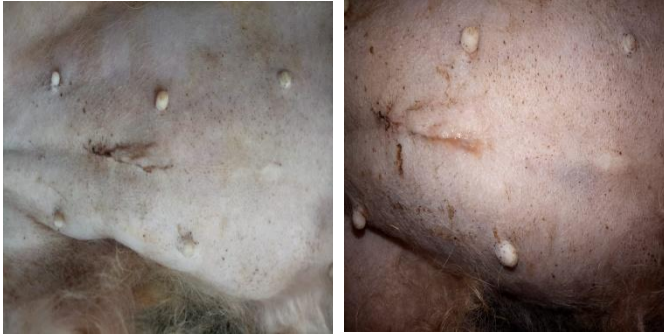

Gambar 3. Operasi ovariohisterektomi (gambar kiri proses operasi pengangkatan ovarium dan uterus, gambar kanan adalah luka bagian operasi yang sudah dijahit)

Post Operasi

Setelah operasi pasien dibawa pulang oleh klien, pasien dianjurkan diberikan makanan lunak untuk beberapa hari dan dipasangkan *elizabeth collar* untuk menghindari anjing menjilati luka operasi. Hasil pemeriksaan penyembuhan luka pada hari ke-4 *pasca* ovariohisterektomi menunjukkan proses penyembuhan luka berjalan dengan sangat baik

ditandai dengan tidak terjadinya pembengkakan dan luka sudah mulai mengering. Pada hari ke-8 *pasca* operasi ovariohisterektomi tepi luka sudah menyatu sempurna.



Gambar 4. Luka hari ke-4 *pasca* operasi (terlihat luka pada gambar kiri dan kanan bahwa bagian luka sudah mulai mengalami penyatuan dan pengeringan).

Pembahasan

Berdasarkan hasil anamnesa, pemeriksaan fisik, USG, dan pemeriksaan darah, pasien didiagnosis mengalami *pyometra* terbuka. Menurut Erwin (2019), *pyometra* adalah merupakan akumulasi cairan purulen dalam lumen uterus sebagai akibat infeksi atau peradangan yang bersifat akut maupun kronis. Tanda klinis anjing yang menderita *pyometra* memperlihatkan gejala seperti polidipsia, poliuria karena hewan banyak minum, hewan menjilat-jilat saluran reproduksi bagian luar (area vulva atau vagina), demam, anoreksia, muntah, dan lama-kelamaan hewan terlihat lemah (*lethargy*) serta mengalami depresi. Penanganan yang cepat terhadap *pyometra* memungkinkan hewan kembali sehat dan penanganan yang terlambat berdampak terhadap kematian hewan.

Timbulnya permasalahan kesehatan pada hewan merupakan proses yang berjalan secara dinamis dan merupakan hasil interaksi tiga faktor, yaitu *host*, agen penyakit, dan lingkungan yang sesuai. Keseimbangan ketiga faktor tersebut tidak selalu stabil, pada keadaan tertentu akan berubah yang dapat mengakibatkan timbulnya suatu penyakit. Penyakit akan timbul

apabila tingkat patogenitas agen meningkat atau daya imunitas *host* menurun. Perubahan lingkungan mempengaruhi keadaan *host* dan agen penyakit (Setyawan, 2019).

Anjing betina rentan terkena *pyometra* setelah mengalami siklus estrus dan kawin berulang kali. Ketika anjing mengalami estrus maka serviksnya akan terbuka dan memungkinkan bakteri masuk ke dalam uterus dan menyebabkan terjadinya infeksi (endometritis), dan berkembang lalu menjadi nanah yang terakumulasi di dalam lumen uterus. Penurunan daya tahan tubuh hewan betina dapat terjadi pada umur-umur yang produktif dan masa setelah kawin. Penurunan daya tahan tubuh ini dapat dipengaruhi oleh adanya hormon progesteron. Sesuai dengan pernyataan Pretzer (2008), bahwa progesteron dapat menekan respon sistem kekebalan tubuh terhadap patogen dan juga kontraksi dari uterus. Pada anjing betina, dalam kondisi seperti ini dapat terbentuknya koloni bakteri. Kontaminasi bakteri pada uterus terjadi sebelum fase diestrus yaitu fase ketika leher uterus terbuka dan tidak dapat dibersihkan sebelum fase luteal. Menurut Fontaine (2010), organisme oportunistik dapat membuat kolonisasi bakteri di uterus dan berkembangbiak dalam lingkungan uterus seperti *Escherichia coli* dan bakteri flora normal vagina telah diisolasi dari 70% kasus penyebab *pyometra*.

Pyometra terjadi karena adanya *corpus luteum* persisten dalam waktu yang cukup lama walaupun tidak terjadi kebuntingan. Adanya *corpus luteum* persisten diakibatkan karena infeksi uterus yang dapat mengganggu mekanisme luteolisis sehingga *corpus luteum* tidak dapat regresi. Apabila terjadi fertilisasi, maka *corpus luteum* akan persisten pada awal kebuntingan untuk menghasilkan progesteron dalam proses implantasi embrio. *Corpus luteum* akan beregresi setelah fungsi produksi progesteron dihasilkan oleh plasenta. *Corpus luteum* persisten juga dihubungkan dengan infeksi uterus yang timbul karena retensi sisa-sisa plasenta akibat kebuntingan. *Corpus luteum*

yang persisten menyebabkan hormon estrogen dan progesteron tetap diproduksi. Progesteron dapat mengakibatkan perubahan patologis uterus sehingga menciptakan lingkungan yang baik untuk pertumbuhan bakteri. Perubahan patologis yang terjadi pada uterus adalah penebalan endometrium secara terus menerus, peningkatan sekresi kelenjar uterus, dan penurunan kontraksi miometrium (Smith, 2006).

Hasil pemeriksaan darah lengkap anjing sydney menunjukkan bahwa jumlah sel darah merah dan hemoglobin dalam kisaran normal, sedangkan leukosit berada diatas kisaran normal. Jumlah sel darah merah dan hemoglobin menjadi dasar untuk dilakukannya proses operasi pembedahan (ovariohisterektomi) pada anjing sydney. Peningkatan leukosit pada anjing sydney disebabkan karena adanya infeksi pada uterus. Menurut Tophianong dan Utami (2019), bahwa peningkatan leukosit (leukositosis) dapat disebabkan adanya infeksi kronis yang terjadi pada endometrium. Pada anjing dengan pyometra (open maupun closed), nilai WBC meningkat (leukositosis) dan pada pemeriksaan histopatologi sering ditemukan CEH dan chronic endometritis, menegaskan keterkaitan respons inflamasi sistemik dengan infeksi/peradangan uterus (Lansubsakul *et al.* 2022). Leukositosis lebih sering pada pyometra tertutup; dijelaskan sebagai akibat akumulasi pus dan respons imun terhadap infeksi, termasuk efek endotoksin yang memicu peningkatan produksi leukosit Paudel *et al.* 2023).

Penanganan *pyometra* dapat dilakukan dengan pemberian obat-obatan dan tindakan pembedahan. Pengobatan dapat dilakukan dengan cara pemberian infus, jika hewan terlihat depresi dan tidak mau makan dapat disertai dengan pemberian beberapa golongan antibiotik dari golongan penisillin dan golongan quinolon. Pemberian preparat hormonal untuk *pyometra* terbuka dapat membantu mengembalikan bentuk, ukuran, dan mengeluarkan cairan purulen dari uterus. Tindakan pembedahan untuk penanganan *pyometra* adalah melakukan pengangkatan ovarium dan uterus. Ligasi uterus harus

dilakukan dengan hati-hati, jangan sampai cairan *pyometra* tumpah ke rongga peritonium yang dapat mengakibatkan peritonitis (Erwin, 2019). Menurut Monokaran *et al.* (2016), Pertimbangan dalam penanganan *pyometra* membutuhkan tindakan yang cepat guna untuk mencegah terjadinya septisemia dan endotoksemia yang dihasilkan bakteri penyebab *pyometra*.

Flushing atau irigasi juga dapat dilakukan untuk penanganan kasus *pyometra* dengan servik terbuka agar tidak dilakukan tindakan pembedahan. *Flushing* dapat dilakukan dengan larutan yodium 1-2%, cara ini dapat memberikan hasil yang cukup baik dalam usaha mengeluarkan nanah dari dalam uterus. Stimulasi pada uterus dapat dilakukan dengan cairan antiseptik seperti larutan lugol sebanyak 2,5 ml yang dicampur kedalam 250 ml aquades, larutan ini diberikan untuk *flushing* kedalam uterus, *flushing* dilakukan dengan kateter dan larutan dikeluarkan kembali setelah uterus dipijat. Dengan cara ini, sisa nanah yang terkumpul dapat dikeluarkan walaupun tidak seluruhnya habis (Pemayun dan Farhani, 2016).

Tindakan yang dilakukan pada anjing sydney yang mengalami *pyometra* terbuka adalah melakukan operasi ovariohisterektomi yaitu pengangkatan ovarium beserta uterus, penanganan ini merupakan tindakan yang paling aman dan efektif untuk menangani kasus *pyometra* pada anjing. Pada saat melakukan operasi pengangkatan ovarium dan uterus (ovariohisterektomi) berjalan kurang lancar. Perubahan ukuran uterus yang berisi cairan mempersulit dalam pengeluaran uterus dari dalam rongga *abdomen*. Menurut Pemayun dan Farhani (2016), penanganan pada kasus *pyometra* ini sangatlah berbeda dibandingkan dengan pengangkatan saluran reproduksi (ovariohisterektomi) yang rutin dilakukan pada hewan yang sehat. Pada saat melakukan pengangkatan uterus harus dilakukan secara hati-hati dikarenakan besar dan lemahnya uterus, cairan atau isi dari uterus yang terinfeksi jangan sampai tumpah karena akan mencemari jaringan organ yang lain dan pastikan semua organ yang

terinfeksi dibuang apabila ada yang tertinggal dapat memicu lagi *pyometra pasca* operasi atau terjadinya peradangan pada rongga *abdomen* (peritonitis).

Terapi pasca operasi yang diberikan untuk anjing sydney berupa terapi kausatif, simptomatis, dan suportif. Obat-obatan yang diberikan yaitu cefadroxil 22 mg/kg BB, metronidazole 20 mg/kg BB, transfer faktor, neurodex, vitamin C per oral dua kali sehari selama lima hari dan tolfen L.A. 8% secara *intramuscular* dengan dosis 0,025 ml/kg BB. Cefadroxil merupakan golongan obat antibiotik sefalosporin generasi pertama. Cefadroxil bekerja menghentikan pertumbuhan bakteri dengan menghambat pembentukan protein yang membentuk dinding sel bakteri. Cefadroxil merusak ikatan yang menahan dinding sel bakteri sehingga dapat membunuh bakteri penyebab penyakit (Handayani *et al.*, 2020). Metronidazole merupakan antibiotik golongan nitroimidazole yang memiliki spektrum aktivitas yang terbatas meliputi berbagai protozoa, bakteri gram positif, dan gram negatif anaerob (Iswaral, 2015). Menurut Tedjasulaksana (2016), metronidazole merupakan senyawa dengan berat molekul rendah yang berdifusi melintasi membran sel mikroorganisme anaerobik sebagai *prodrug* dan diaktifkan dalam sitoplasma bakteri atau organel-organel tertentu dalam protozoa. Molekul metronidazole dapat menjadi sitotoksik dan dapat berinteraksi dengan molekul DNA yang menyebabkan hilangnya struktur helix DNA dan putusannya untai DNA, sehingga terjadi penghambatan sintesis DNA dan matinya sel bakteri. Metronidazole hanya aktif terhadap bakteri dengan metabolisme anaerob.

Terapi suportif yang diberikan kepada anjing sydney yaitu neurodex (vitamin B1, B6, dan B12), vitamin C dengan dosis 100 mg per hari (sekali pemberian), dan transfer faktor dengan dosis 20 mg per hari (diberikan sekali setiap hari, po) (Kristanto *et al.*, 2024). Menurut Nurrurozi *et al.* (2019), pemberian multivitamin dapat mendukung proses kesembuhan pasca operasi. Vitamin B12 atau *cyanobalamin*

merupakan vitamin larut dalam air yang berfungsi sebagai kofaktor dalam metabolisme, sintesis DNA khususnya dalam proses hematopoietik atau pembentukan sel darah sebagai kompensasi dari tindakan operasi. Pemberian transfer faktor dapat mempercepat kesembuhan dan memperkuat sistem imun pasien setelah operasi. Menurut Nurlinda (2016), transfer faktor dapat memperkuat sistem imun dan menyerang segala pengganggu yang dapat menginfeksi dalam tubuh. Transfer faktor dapat menguatkan sistem imun hingga 437% sehingga akan menguatkan sistem imun tubuh dalam melawan virus, bakteri, parasit, sel kanker, tumor, dan antigen asing lainnya penyebab penyakit. Pemberian tolfen pada anjing secara *intramusculus* pasca operasi bertujuan sebagai antibiotik, anti-inflamasi, antitoksik, analgesik, dan antipiretik terapi.

SIMPULAN

Berdasarkan hasil pemeriksaan dari gejala klinis, ultrasonografi, dan pemeriksaan darah pasien anjing bernama sydney didiagnosa mengalami *pyometra* terbuka. Hal ini ditandai dengan adanya leleran yang keluar pada vulva, adanya gambaran *hypoechoic* pada pemeriksaan USG, dan tingginya nilai leukosit pada pemeriksaan darah. *Pyometra* pada anjing sydney ditangani dengan teknik pembedahan ovariohisterektomi yaitu mengangkat ovarium dan uterus. ovariohisterektomi dilakukan untuk mencegah terjadinya *cysta ovarium*, tumor uterus, menghilangkan resiko infeksi pada saluran reproduksi, dan mencegah terjadinya siklus birahi sehingga hewan menjadi lebih tenang.

DAFTAR PUSTAKA

Adigunawan IWW, Pelayun, IGAGP, Wirata IW. 2021. Laporan kasus: *pyometra* pada anjing Golden Retriever. Indonesia Medicus Veterinus. 8 (1): 45-51.

- Baithalu RK, Maharana BR, Mishra C, Sarangi L, Samal L. 2010. Canin pyometra. *Veterinary World*. 3 (7): 340-342.
- Erwin. 2019. Ilmu Bedah Hewan Kecil. Syiah Kuala University Press. Banda Aceh.
- Fontaine, E.F.A. 2008. Use of deslorellin to control fertility in the bitch. *Proceeding of the 7th European Veterinary Society for Small Animal Reproduction Congress*.
- Gibson A, Dean R, Yates D, Stavisky J. 2013. A retrospective study of *pyometra* at five RSPCA Hospitals in the UK: cases from 2006 to 2011. *Veterinary Record*. 173 (16): 396-402.
- Handayani W, Aristyawan AD, Safitri OE. 2020. Uji in vitro interaksi cefadroxil dengan pisang dan susu terhadap bakteri *Staphylococcus aureus* dengan metode difusi cakram. *Journal of Pharmacy and Science*. 5 (2): 87-91.
- Iswaral A. 2015. Pola sensitivitas *Escherichia coli* terhadap antibiotik metronidazole. *The 2nd University Research Colloquium*: 273-277.
- Kristanto D, Dina WNA, Iwan W, Dodik P. 2024. Case Study Open Pyometra in a Pomeranian Dog at INI Veterinary Service Clinic. *Media Kedokteran Hewan*. 35(2):157-166.
- Lansubsakul N, Sirinarumitr K, Sirinarumitr T, Imsilp K, Wattananit P, Supanrung S, Limmanont C. 2022. First report on clinical aspects, blood profiles, bacterial isolation, antimicrobial susceptibility, and histopathology in canine pyometra in Thailand. *Veterinary World*. 15(7):1804–181.
- Manokaran S, Napolean RR, Prakash S, Palanisamy M, Selvaraju M. 2016. Treatment of cystic endometrial hiperplasia-*pyometra* complex using PGF₂ α in a cat. *International Journal of Science, Environment and Technology*. 5(4): 2188-219.
- Men YV, Arjentina IPGY. 2018. Laporan kasus: urolithiasis pada anjing Mix Rottweiller. *Indonesia Medicus Veterinus*. 7 (3): 211-218.
- Nurlinda A. 2016. Suplementasi transfer faktor® meningkatkan berat badan dan keterampilan sosial anak gizi buruk-kurang. *Jurnal MKMI*. 12 (2): 111-117.
- Nurrurozi A, Yanuartono dan Indarjulianto S. 2019. Laporan kasus: cystic endometrial hiperplasia-*pyometra* kompleks pada kucing persia. *Indonesia Medicus Veterinus*. 8(5): 583-594.
- Paudel M, Kafle S, Gompo TR, KKB, Aryal A. 2023. Microbiological and hematological aspects of canine pyometra and associated risk factors. *Heliyon*. 9(12): e22368.
- Pemayun IGAGP, Farhani A. 2016. Studi kasus penanganan *pyometra* pada kucing lokal. *Karya Tulis Ilmiah*. Fakultas Kedokteran Hewan Udayana, Bali.
- Pretzer SD. 2010. Clinical presentation of canine *pyometra* and mucometra: A review. *Theriogenology*. 70 (3): 59-63.
- Rootwelt-andersen V, Farstad W. 2006. Treatment *pyometra* in the bitch: a survey among norwegian small animal practitioners. *EJCAP*. 16: 195-198.
- Setyawan FEB. 2019. *Pendekatan Pelayanan Kesehatan Dokter Keluarga (Pendekatan Holistik Komprehensif)*. Zifatama Jawa, Malang.
- Smith FO. 2006. Canine *Pyometra*. *Theriogenology*. 66 (3): 610-612.
- Subronto. 2014. *Ilmu Penyakit Hewan Kesayangan: Anjing (Canin Medicine)*.
- Tophianong TC, Utami T. 2019. Laporan kasus: diagnostik pencitraan ultrasonografi dan gambaran darah pada anjing golden retriever penderita *pyometra* terbuka. *Jurnal Kajian Veteriner*. 7 (2): 107-113.